

重篤副作用疾患別対応マニュアル

出血性膀胱炎

平成23年3月

厚生労働省

本マニュアルの作成に当たっては、学術論文、各種ガイドライン、厚生労働科学研究事業報告書、独立行政法人医薬品医療機器総合機構の保健福祉事業報告書等を参考に、厚生労働省の委託により、関係学会においてマニュアル作成委員会を組織し、社団法人日本病院薬剤師会とともに議論を重ねて作成されたマニュアル案をもとに、重篤副作用総合対策検討会で検討され取りまとめられたものである。

○日本泌尿器科学会マニュアル作成委員会

※ 島居 徹	筑波大学泌尿器科准教授
和久本 芳彰	順天堂大学泌尿器科准教授
伊藤 聡	筑波大学膠原病アレルギー内科准教授
大城 吉則	琉球大学泌尿器科助手
宮崎 淳	筑波メディカルセンター病院泌尿器科

※委員長（敬称略）

○社団法人日本病院薬剤師会

飯久保 尚	東邦大学医療センター大森病院薬剤部部長補佐
井尻 好雄	大阪薬科大学臨床薬剤学教室准教授
大嶋 繁	城西大学薬学部医薬品情報学講座准教授
小川 雅史	大阪大谷大学薬学部臨床薬学教育研修センター実践医療薬学講座教授
大濱 修	福山大学薬学部医療薬学総合研究部門教授
笠原 英城	社会福祉法人恩賜財団済生会千葉県済生会習志野病院副薬剤部長
小池 香代	名古屋市立大学病院薬剤部主幹
後藤 伸之	名城大学薬学部医薬品情報学研究室教授
小林 道也	北海道医療大学薬学部実務薬学教育研究講座准教授
鈴木 義彦	国立病院機構東京医療センター薬剤科長
高柳 和伸	財団法人倉敷中央病院薬剤部長
濱 敏弘	癌研究会有明病院薬剤部長
林 昌洋	国家公務員共済組合連合会虎の門病院薬剤部長

（敬称略）

○重篤副作用総合対策検討会

秋野	けい子	財団法人日本医薬情報センター理事
飯島	正文	昭和大学病院院長・皮膚科教授
池田	康夫	早稲田大学理工学術院先進理工学部生命医科学教授
市川	高義	日本製薬工業協会医薬品評価委員会 PMS 部会委員
犬伏	由利子	消費科学連合会副会長
岩田	誠	東京女子医科大学名誉教授
上田	志朗	千葉大学大学院薬学研究院医薬品情報学教授
笠原	忠	慶應義塾常任理事・薬学部教授
金澤	實	埼玉医科大学呼吸器内科教授
高杉	敬久	社団法人日本医師会常任理事
戸田	剛太郎	財団法人船員保険会せんぽ東京高輪病院名誉院長
林	昌洋	国家公務員共済組合連合会虎の門病院薬剤部長
※松本	和則	獨協医科大学特任教授
森田	寛	お茶の水女子大学保健管理センター所長

※座長 (敬称略)

本マニュアルについて

従来の安全対策は、個々の医薬品に着目し、医薬品毎に発生した副作用を収集・評価し、臨床現場に添付文書の改訂等により注意喚起する「警報発信型」、「事後対応型」が中心である。しかしながら、

- ① 副作用は、原疾患とは異なる臓器で発現することがあり得ること
- ② 重篤な副作用は一般に発生頻度が低く、臨床現場において医療関係者が遭遇する機会が少ないものもあること

などから、場合によっては副作用の発見が遅れ、重篤化することがある。

厚生労働省では、従来の安全対策に加え、医薬品の使用により発生する副作用疾患に着目した対策整備を行うとともに、副作用発生機序解明研究等を推進することにより、「予測・予防型」の安全対策への転換を図ることを目的として、平成 17 年度から「重篤副作用総合対策事業」をスタートしたところである。

本マニュアルは、本事業の第一段階「早期発見・早期対応の整備」として、重篤度等から判断して必要性の高いと考えられる副作用について、患者および臨床現場の医師、薬剤師等が活用する治療法、判別法等を包括的にまとめたものである。

記載事項の説明

本マニュアルの基本的な項目の記載内容は以下のとおり。ただし、対象とする副作用疾患に応じて、マニュアルの記載項目は異なることに留意すること。

患者の皆様へ

- ・ 患者さんや患者の家族の方に知っておいていただきたい副作用の概要、初期症状、早期発見・早期対応のポイントをできるだけわかりやすい言葉で記載した。

医療関係者の皆様へ

【早期発見と早期対応のポイント】

- ・ 医師、薬剤師等の医療関係者による副作用の早期発見・早期対応に資するため、ポイントになる初期症状や好発時期、医療関係者の対応等について記載した。

【副作用の概要】

- ・ 副作用の全体像について、症状、検査所見、病理組織所見、発生機序等の項目毎に整理し記載した。

【副作用の判別基準（判別方法）】

- ・ 臨床現場で遭遇した症状が副作用かどうかを判別（鑑別）するための基準（方法）を記載した。

【判別が必要な疾患と判別方法】

- ・ 当該副作用と類似の症状等を示す他の疾患や副作用の概要や判別（鑑別）方法について記載した。

【治療法】

- ・ 副作用が発現した場合の対応として、主な治療方法を記載した。
ただし、本マニュアルの記載内容に限らず、服薬を中止すべきか継続すべきかも含め治療法の選択については、個別事例において判断されるものである。

【典型的症例】

- ・ 本マニュアルで紹介する副作用は、発生頻度が低く、臨床現場において経験のある医師、薬剤師は少ないと考えられることから、典型的な症例について、可能な限り時間経過がわかるように記載した。

【引用文献・参考資料】

- ・ 当該副作用に関連する情報をさらに収集する場合の参考として、本マニュアル作成に用いた引用文献や当該副作用に関する参考文献を列記した。

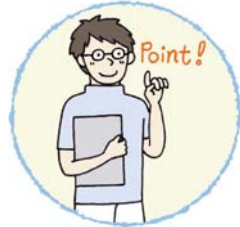※ 医薬品の販売名、添付文書の内容等を知りたい時は、独立行政法人医薬品医療機器総合機構の医薬品医療機器情報提供ホームページの「添付文書情報」から検索することが出来ます。

(<http://www.info.pmda.go.jp/>)

また、薬の副作用により被害を受けた方への救済制度については、独立行政法人医薬品医療機器総合機構のホームページの「健康被害救済制度」に掲載されています。(<http://www.pmda.go.jp/>)

英語名 : hemorrhagic cystitis

A. 患者の皆様へ



ここでご紹介している副作用は、まれなもので、必ず起こるというものではありません。ただ、副作用は気づかずに放置していると重くなり健康に影響をおよぼすことがあるので、早めに「気づいて」対処することが大切です。そこで、より安全な治療を行ううえでも、本マニュアルを参考に、患者さんご自身、またはご家族に副作用の黄色信号として「副作用の初期症状」があることを知っていただき、気づいたら医師あるいは薬剤師に連絡してください。

出血性膀胱炎は出血を伴って発症する膀胱の炎症で、ウイルス、細菌、薬剤、放射線せんなどが原因となります。薬剤性の多くは抗がん薬や免疫抑制薬などでみられますが、抗アレルギー薬、抗生物質や漢方薬などでも起こることがあるので、何らかのお薬を服用していて、次のような症状がみられた場合は放置せずに医師・薬剤師に連絡してください。

**「尿が赤味を帯びる（血液が混ざる）」、「尿の回数が増える」、
「排尿時に痛みがある」、「尿が残っている感じがする」**

などの症状が急に見られたり、持続したりする。

1. 出血性膀胱炎とは？

膀胱は尿をためるための袋状の臓器です。容量は 300 mL 程度で、筋肉とその内面をおおう粘膜からできています。左右の腎臓で作られた尿は尿管というパイプを通り膀胱に蓄えられ一定量に達すると尿意を感じて排尿します。膀胱炎は膀胱の粘膜に何らかの原因による炎症が生じたもので、炎症にともなう刺激により痛みや排尿に関わる症状（膀胱刺激症状）が起きてきます。出血性膀胱炎は出血を伴う膀胱炎で、尿が赤みを帯びる（血尿）という症状がみられます。出血については膀胱粘膜の一部からというより全体からの出血が特徴的とされます。

主な症状としては、尿意が増すことによる尿回数の増加（頻尿）、排尿時の痛み、尿の残っている感じ（ざんによかん残尿感）、血尿がみられます。軽症では肉眼ではわからない程度のけんびきょうてきけつによ顕微鏡的血尿ですが、中等症では肉眼的血尿、重症では血のかたまり塊が見られるようになります。発熱は膀胱の炎症のみではあまり見られません。

原因は小児ではアデノウイルスによるものが多いとされますが、健康女性がかかりやすい細菌性のものでみられることがあります。

また、放射線治療のばんきこういしゅう晩期後遺症で問題となることがありますが、この場合は以前の放射線治療歴から判断されます。

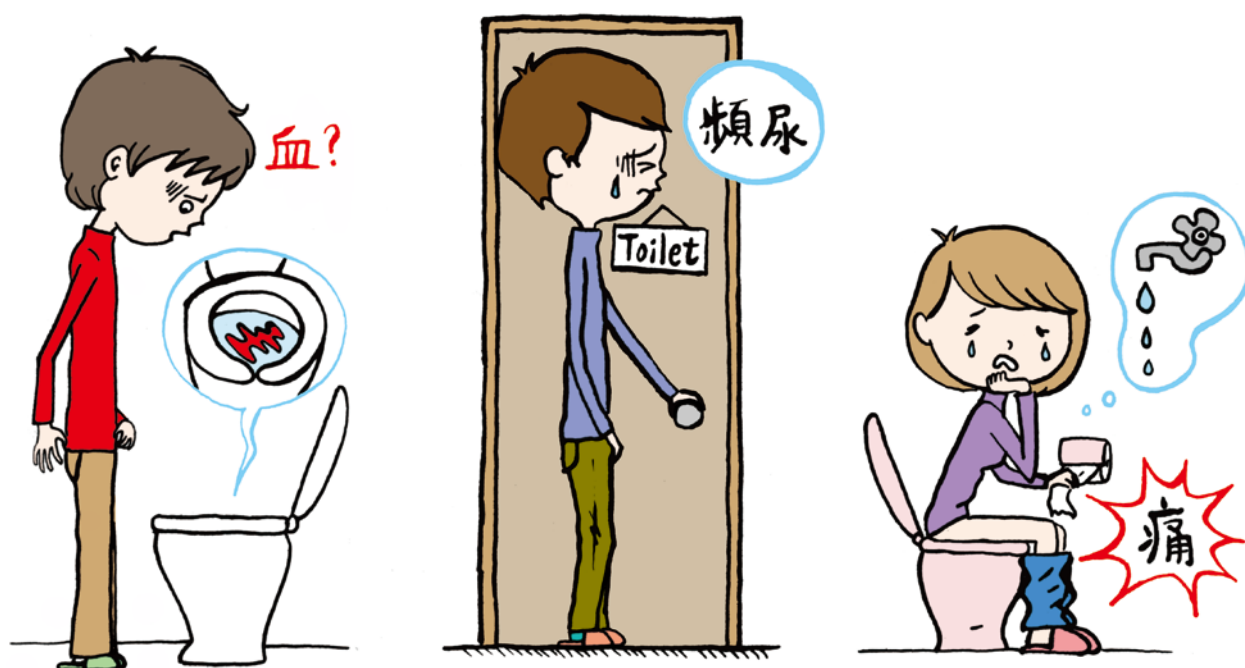
出血性膀胱炎は医薬品によっても起きることがあります。多くの薬品が原因としてあげられており、抗がん薬（シクロホスファミド、イホスファミド）、免疫抑制薬、抗アレルギー薬が以前から知られていますが、抗生物質、漢方薬（しょうさい ことう小柴胡湯など）などでも報告があります。ただ、最近ではシクロホスファミド、イホスファミドについては投与方法が工夫され、メスナというお薬を併用することにより起きることは少なくなりました。

2. 早期発見と早期対応のポイント

「尿が赤みを帯びる（血尿）」、「尿の回数が増える」、「排尿時に痛みがある」、「尿が残っている感じがする」などの症状が出現した場合で、医薬品を服用している場合には、放置せずに医師、薬剤師に連絡してください。

受診する際は、服用した医薬品の種類、量、服用開始からの期間、症状や血尿の程度などを医師に知らせてください。

なお、出血性膀胱炎をよく起こす可能性のある医薬品、すなわち抗がん薬、免疫抑制薬などの治療を受ける方で、あらかじめ担当医から使用医薬品の種類、特徴、効果、副作用（出血性膀胱炎を含めた）、検査の予定などについての説明がある場合は、その指示に従ってください。



※ 医薬品の販売名、添付文書の内容等を知りたい時は、独立行政法人医薬品医療機器総合機構の医薬品医療機器情報提供ホームページの「添付文書情報」から検索することができます。

(<http://www.info.pmda.go.jp/>)

また、薬の副作用により被害を受けた方への救済制度については、独立行政法人医薬品医療機器総合機構のホームページの「健康被害救済制度」に掲載されています。

(<http://www.pmda.go.jp/>)

B. 医療関係者の皆様へ

1. 早期発見と早期対応のポイント

(1) 早期に認められる症状

本マニュアルにおける出血性膀胱炎とは、通常の細菌感染による急性膀胱炎とは異なり、特殊な条件下で発症する難治性、遷延性のものを示しており、その中でも発症背景が薬剤性のものを取り上げる。ただし、診断治療に際してはその他背景として、感染性(特にウイルス感染)、放射線性などを鑑別する必要がある。

一般に、本症は用量もしくは濃度、また、接触時間依存性に起こるが、低用量の内服でも長期にわたれば遅発性に起こることがある。薬剤としては、免疫抑制薬・抗がん薬であるシクロホスファミドおよびその誘導体であるイホスファミドがよく知られているが、他の薬剤でも起こりうる(表1参照)。

鑑別すべきものとして、感染によるものは、移植患者等における免疫抑制状態で発症が懸念されるアデノウイルス膀胱炎がその代表であるが、他のウイルスによっても惹起されることがある。ウイルス性出血性膀胱炎は一般に難治性であり、症状も激しく出血は遷延することが多い。原因ウイルスの同定もさることながら、移植患者では免疫システムの再構築に要する時間的問題が存在し、その点からもきわめて難治性となることが多い。

放射線性のものは、1980年代初期まではコバルトを核種とした放射線治療が行なわれていたこともあり、照射後早期から晩期にいたるまで種々の程度に認められたが、リニアックが導入されてからは重篤化するものは少ないように思われる。ただし、要観察期間は2~3年とされており、この間の血尿出現に対しては常に出血性膀胱炎を念頭に置いておくべきである。

以上のように、早期発見、早期対応にあたっては、患者の治療経過や処置、使用薬剤の既往等の背景因子を把握しておくことが重要である。また同時に、患者に出血性膀胱炎についての十分な教育をしておく必要があり、患者に排尿状態を問診することにより、早期に異常を発見することが可能と考えられる。また治療の基本となる利尿と尿の膀胱内滞留の回避については、患者の自己管理に依存するところが大きく、その重要性を周知徹底すべきである。

表1 出血性膀胱炎の原因¹³⁾

一般的な原因	特異的原因
医薬品	蛋白同化ステロイド ブスルファン シクロホスファミド イホスファミド 免疫抑制薬 メテナミン マレイン酸塩 チオテパ
病気	がん アミロイドーシス 関節リウマチ
ウイルス	アデノウイルス BK ウイルス サイトメガロウイルス 単純疱疹[ヘルペス]ウイルス A 型インフルエンザ JC ウイルス パポバウイルス
毒素	染料 殺虫剤 テレビン油
放射線治療	

(2) 患者側リスク因子

がん化学療法中の患者、移植後の患者、骨盤部に放射線照射を受けた患者を高リスクとするが、これに加えて以下のような補足事項に留意する。

1. 高齢者
2. 抗凝固剤使用
3. 出血性素因(肝硬変・血小板数低下等)
4. 慢性尿路感染
5. 神経因性膀胱
6. 糖尿病の合併
7. 長期の副腎皮質ステロイド薬(以下ステロイド)使用
8. 抗がん薬の累積投与量および投与期間
9. 尿路結石・水腎症 等

(3) 患者もしくは家族等が早期に認識しうる症状

一般に、血尿のほか頻尿・排尿困難・尿意促迫・排尿痛などを認める。ただし、突然、無症候性肉眼的血尿で発症することも稀ではない。

(4) 治療前に行なっておくべき検査

腎機能評価 (BUN、クレアチニン、クレアチニンクリアランス、電解質、尿 PH 等)、尿一般検査、尿沈渣、尿培養、腎尿管膀胱単純エックス線撮影 (KUB)、腎膀胱超音波検査 (水腎・結石の有無確認)、残尿測定 (膀胱超音波)、排尿状態の問診 (過活動膀胱・前立腺肥大症の症状評価表)^{脚注 1)} などを行っておくとよい。

(5) 予防および早期発見のために

患者には、以下について十分説明を行なっておく。

1. 出血性膀胱炎発症のリスクがあることおよびその初期症状
2. 一日の尿量を増やすこと → 飲水励行
3. 膀胱に尿を滞留させず頻回の排尿を心がけること。

(特に薬剤性ではこれらが最大の予防法であること)

担当医は定期的に患者の排尿状況を問診し、かつ頻回に尿検査を行なう。潜血反応は簡便な検査であるが、できるかぎり尿沈渣を確認する。

脚注 1)

- ・ 過活動膀胱症状質問票 OABSS : 活動膀胱診療ガイドライン、日本排尿機能学会過活動膀胱ガイドライン作成委員会 (編)、日本泌尿器科学会 (推薦) 2005 年 8 月 ブラックウェルパブリッシング
- ・ 国際前立腺症状スコア I-PSS : EBM に基づく前立腺肥大症診療ガイドライン、泌尿器科領域の治療標準化に関する研究班 (編)、日本泌尿器科学会 (推薦) 2001 年 12 月 じほう

2. 副作用の概要

薬剤性出血性膀胱炎の原因薬剤及びその代謝産物は腎から尿中に排泄されるため、尿中に濃縮されたこれらの物質と膀胱上皮は直接に長時間接することになり、それらの毒性を受けやすいとされている¹⁾。原因薬剤としては化学療法薬のアルキル化剤ナイトロジェンマスタード類、ペニシリン系抗生物質、抗アレルギー薬のトラニラスト、漢方薬（柴苓湯、小柴胡湯、柴朴湯など）が報告されているが、特にアルキル化剤ナイトロジェンマスタード類のシクロホスファミド、イホスファミド、ブスルファンによるものが高頻度で重篤なものが多いため、主にこれらの薬剤による出血性膀胱炎について述べる。

(1) 自覚症状

肉眼的血尿、排尿痛、残尿感、頻尿および尿意切迫感などの膀胱刺激症状^{脚注 2)}。男性では膀胱のけいれん的収縮により亀頭部に放散痛を感じることもある。軽症では顕微鏡的血尿、中等症では肉眼的血尿時と時に排尿時に凝血塊の排出が見られる。重症では膀胱内の凝血塊により膀胱タンポナーデ^{脚注 3)}・尿閉の状態となり、膀胱痛を生じ、時に腎後性腎不全^{脚注 4)}の状態となる。

脚注 2)

膀胱刺激症状

頻尿、排尿時痛、残尿感等の強い症状。

脚注 3)

膀胱タンポナーデ

高度の血尿に伴う凝血塊で膀胱頸部が閉塞され、尿閉となった状態。

脚注 4)

腎後性腎不全

何らかの原因による両側尿管の閉塞または下部尿路の通過障害や神経因性膀胱による尿閉で両側水腎症を来とし腎機能が低下した状態。

(2) 身体的所見

膀胱タンポナーデの状態では下腹部の痛みと膨隆を認める。出血の程度が強く、貧血が進行するときには輸血が必要になることもある。

(3) 検査所見

初期の所見として尿検査での尿潜血を認めることがある。尿細菌培養は陰性、尿沈渣では薬剤による化学的作用による尿路上皮細胞の変性を認めることがある。血尿の程度が強いと血算でヘモグロビン値、ヘマトクリット値の低下を認め、腎後性腎不全を合併したときには血液生化学でBUN、クレアチニンの上昇を認めることがある。

(4) 画像検査所見

腹部超音波検査やCT スキャンでは全周性に膀胱壁の不整・肥厚の所見を呈し、出血の程度が強い場合は膀胱内に凝血塊が確認されることもある(症例1図1、症例2図3、症例3図6)。排泄性尿路造影では膀胱壁の不整、萎縮膀胱、水尿管、水腎を示すことがある²⁾。膀胱鏡検査は確定診断において重要な検査であり、膀胱粘膜の発赤、浮腫、びらん、潰瘍化、血管の怒張と蛇行および粘膜からのびまん性の出血を認める(症例2図4)^{3,4)}。

(5) 細胞診、病理検査所見

確定診断のための病理組織検査は通常は行わないが、悪性腫瘍との鑑別が困難である場合は行うことがある。報告によると、シクロホスファミドやイホスファミドによる膀胱粘膜の組織学的変化としては浮腫と充血が投与後4時間以内にみられ、36時間まで進行し、平滑筋も萎縮および浮腫状になる。さらに高用量で繰り返し薬物に暴露されると、膀胱壁はうっ血、浮腫、白血球の浸潤などの炎症、肉芽形成、そして繊維化が進行し最終的には不可逆性になり萎縮膀胱となる^{2,5)}。

尿細胞診では細胞径の増大、球形～紡錘形細胞または変形細胞(bizarre configuration)、細胞核の増大、クロマチンの濃縮や構造の不整、核崩壊、細胞質内の空胞変性など多彩な像を呈する⁶⁾。

(6) 発生機序

アルキル化剤ナイトロジェンマスタード類のシクロホスファミドやイホスファミドは、肝で代謝されその活性代謝産物であるアクロレインが腎から尿中に排泄され、それが直接的に尿路上皮細胞を障害する。尿中に排泄されたアクロレインは尿路上皮細胞に取り込まれ、細胞質内で活性酸素物質を誘導し核内に取り込まれ、それがDNAを損傷して尿路上皮細胞を障害するとされている⁴⁾。また、イホスファミドはシクロホスファミドよりも出血性膀胱炎の頻度が高いとされ、それはイホスファミドの代謝物クロロアセトアルデヒドも尿路上皮細胞を障害するためと考えられている⁷⁾。さらにクロロアセトアルデヒドは急性、慢性に、腎毒性があり、糸球体や尿細管にも障害を及ぼす⁸⁾。

ペニシリン系抗生物質による出血性膀胱炎では、膀胱組織に IgG、IgM、C3 など沈着が確認されており、何らかの免疫反応によるものとされている⁹⁾。

漢方薬による出血性膀胱炎では、膀胱組織に好酸球の浸潤が確認されており、これも何らかの免疫反応によるものとされている。

(7) 医薬品ごとの特徴

シクロホスファミドの点滴静注では投与翌日から数日以内に血尿を主体とした激しい膀胱炎様の症状で発症することが多い。一方経口投与では、1日 100~175 mg の投与で 20 から 30 ヶ月で発現した症例が多いと報告されている。頻尿、排尿困難、灼熱感、尿失禁などの症状が投与中止後に 2~8 年間続いた症例や投与中止後 10 年たっても出血性膀胱炎をくり返した症例も報告されている^{3, 10)}。

ペニシリン系抗生物質⁹⁾、漢方薬¹¹⁾、トラニラストによる出血性膀胱炎は、原因薬剤の中止によって治癒するとされている¹²⁾。

(8) 副作用の発現頻度

シクロホスファミドが使用され始めた頃は、出血性膀胱炎は 40~68 %とされていたが^{2, 5)}、その代謝産物アクロレインの中和剤であるメスナ (Mesna : sodium 2-mercaptoethanesulfonate, a sulfhydryl compound) を併用するようになってからは、出血性膀胱炎の発症頻度は 5%程度まで減少している。現在までのところ、出血性膀胱炎を予測する因子はなく、化学療法開始後短時間でも発症しうるが、シクロホスファミドの経口投与による出血は晩期に発生することもある。メイヨークリニックのシクロホスファミドを投与した 100 例の集計では、90 g 以上の経口投与、あるいは 18 g 以上の静脈注射で出血性膀胱炎が発症し、20 %の症例で輸血が必要になったが、多くの患者では回復が得られた。出血のコントロールが困難な例では、9 例に膀胱摘出術が施行され、10 例が合併症のために死亡したと報告された³⁾。

ペニシリン系抗生物質による出血性膀胱炎は非常にまれであるが、広域性ペニシリン系薬剤は嚢胞性線維症の広域性ペニシリン系抗生物質で治療した既往のある患者で出血性膀胱炎を引き起こすと報告されている⁹⁾。

3. 副作用の判別基準（判別方法）

診断は現病歴や既往歴の詳細な聴取により原因と推定される医薬品の使用の有無と投与量そして投薬期間を確認すること、そして最も類似した症状や他覚所見を呈する放射線性膀胱炎を鑑別するために放射線照射の治療歴の有無を確認することが重要である。さらに尿検査所見、尿培養検査、血清クレアチニンなどで腎機能の評価、超音波検査、腹部単純エックス線写真、尿路造影そしてCTなどの画像所見そして膀胱鏡所見を照らし併せて総合的に診断する。

肉眼的血尿の鑑別診断としては、尿路結石、尿路上皮癌や腎細胞癌そして良性および悪性の前立腺疾患などがあり、小児ではウイルス性膀胱炎や好酸球性膀胱炎などの鑑別が重要である。

病歴の聴取

現病歴、既往歴の聴取
原因と推定される医薬品の使用の有無
放射線照射の治療歴の有無

必要な検査

尿検査所見
尿培養検査
血清クレアチニンなどで腎機能の評価
超音波検査
腹部単純エックス線写真、
尿路造影やCTなどの画像所見
膀胱鏡所見

肉眼的血尿の鑑別診断

尿路結石
尿路上皮癌
腎細胞癌
良性および悪性の前立腺疾患
小児はウイルス性膀胱炎
好酸球性膀胱炎

4. 判別が必要な疾患と判別方法

(1) 判別が必要な疾患（参考までに出血性膀胱炎をきたす原因を表1に示す。）

- ① 移植患者におけるウイルス性膀胱炎：骨髄等移植患者の場合、生着前は尿中白血球の出現を見ないことが多い点に注意する
- ② 放射線性膀胱炎：放射線治療歴を確認する。
- ③ 急性細菌性膀胱炎または慢性膀胱炎の急性増悪：尿培養は抗生剤使用下では陰性結果となることが多い
- ④ 尿路結石：下部尿管結石や膀胱結石では、血尿とともに膀胱炎様症状を呈することがある。
- ⑤ 泌尿器科悪性腫瘍：とくに膀胱腫瘍・前立腺癌など。CT・超音波・細胞診・マーカーチェックのほか、膀胱内視鏡および生検等を泌尿器科医まで依頼する。
- ⑥ 婦人科・消化器系悪性腫瘍の膀胱浸潤：CT・MRI・超音波・マーカーチェックのほか、各専門医に診察を依頼
- ⑦ 悪性リンパ腫・白血病の膀胱浸潤：間質性変化として画像上認められる。細胞診のほか内視鏡下生検を考慮する。原疾患の治療経過に合わせて消長を示す。
- ⑧ 間質性・アレルギー性膀胱炎：膀胱内視鏡および生検を考慮する。
- ⑨ 原疾患（悪性腫瘍）増悪によるDIC：全身状態および血小板数の推移・DICスコアを確認の上判断する。

(2) 判別方法

詳細な問診や身体所見のチェックをおこない、あわせて薬剤使用歴、放射線治療歴を確認する。諸検査として、尿培養、尿貯留下での超音波検査、腎尿管膀胱単純エックス線撮影（KUB）・CT スキャン、MRIなどを指示する。なお、尿路悪性腫瘍の鑑別については、尿細胞診は必須検査である。

また可能な限り膀胱鏡を行うことが薦められ、この点から泌尿器科受診が必要である。膀胱鏡では、出血源の特定や原因の判別に有用な情報を得ることができる。

5. 治療方法

出血性膀胱炎の予防方法について

出血性膀胱炎は抗がん薬治療で、シクロホスファミドやイホスファミドなどを大量に点滴静注した症例によく見られる副作用である。予防に膀胱の持続灌流、水分補給、メスナの投与がある。

①点滴による利尿

時間 250 mL 以上の生理食塩水の点滴とフロセミド投与による時間 150 mL 以上の利尿を高用量のシクロホスファミドの化学療法で 100 例に行った報告¹⁴⁾がある。その結果、出血は 7 %に生じたが、重篤なのは 2 例だけであった。メスナよりコストも安く有用と考えられる。

②メスナ (Mesna)

メスナはシクロホスファミド、イホスファミドを投与される患者には有用な薬である¹⁵⁾。静脈から投与後メスナは酸化され血清中で安定したジスルフィドになって尿中でアクロレインと結合し不活性なチオエーテルになり排泄される。シクロホスファミドやイホスファミドの血中半減期は 6~7 時間であるが、メスナの血中半減期は 90 分であるため、メスナが化学療法中膀胱に存在するように投与しなければならない。

重篤な出血に進行しないように予防する上で重要な点は、膀胱炎症状に対する注意深い観察である。高用量のシクロホスファミドやイホスファミドを投与された患者は少なくとも一日 2 L の飲水が励行される。寝る前まで飲水をし、夜間も一度は膀胱を空虚にするために排尿するべきである。ただし、膀胱刺激症状だけでシクロホスファミドの治療を中止する必要はない。

出血性膀胱炎発症後の治療について

予防方法の普及により出血性膀胱炎の発症は減少したが、一旦発症した事例については基本的に泌尿器科医などの専門医に相談することが必要である。

出血性膀胱炎の程度を軽度、中等度、重度の 3 つのグループに分けている報告もある¹⁾。軽度の出血はヘマトクリットの低下がないもので、膀胱の生理食塩水持続灌流や硝酸銀、ミョウバンでコントロールされる。アミノカプロン酸^(注)も有効とされる。中等度の出血は数日でヘマトクリットが

減少し、6 単位以下の輸血を必要とするもので、血塊により尿路が閉塞することもある。治療はまず、血塊を除去し、膀胱の生食持続灌流で再度血塊による閉塞が起きないようにする。アミノカプロン酸、ミョウバン、硝酸銀の膀胱内注入を行う。プロスタグランジンの膀胱内注入も考慮する。重度の出血は生理食塩水の灌流や膀胱内注入に反応せず、6 単位以上の輸血を必要とするもので、ホルマリンの膀胱内注入による固定を考慮する。膀胱を支配する動脈塞栓術も考慮されることがある。

(注)2009 年 2 月現在、日本では販売中止。

①膀胱持続灌流

膀胱内の凝血塊を洗浄し除去する。多孔式の尿道カテーテルを留置し、生理食塩水で持続灌流をする。出血が持続する場合は、麻酔下に膀胱鏡を挿入して、直視下に凝血塊を取り除きつつ、出血点を止血するようつとめる。できるだけ、膀胱粘膜面から凝血塊を取り除くようにする。

②高圧酸素療法

高圧酸素療法は一般に放射線性の出血性膀胱炎に行われ、薬剤性に対して実施した報告はないが有用性が示唆されている¹⁶⁾。実施時の気圧は徐々に 2~2.5 気圧まで上昇させ、1 セッション 90 分から 2 時間で 30~60 セッションまで予定する^{17,18)}。

③ミョウバン (Alum)

ミョウバンは簡単かつ安全に無麻酔で膀胱粘膜の焼灼が可能とされる。方法は、1%のミョウバン水で膀胱持続灌流をする¹⁹⁾、あるいは、400 g のカリウムミョウバンを 4 L の滅菌水に溶解し、この溶液 300 mL に 3 L の 0.9 %生理食塩水を加え灌流液とする²⁰⁾。ミョウバンは膀胱刺激症状が少なく、膀胱粘膜には吸収されず、膀胱粘膜上皮に障害を与えない¹⁹⁾。膀胱尿管逆流症があっても使用できるが、急性のアルミニウム中毒症状が起きることがあるとも報告されており注意が必要である²¹⁾。

④硝酸銀 (Silver nitrate)

硝酸銀は 0.5 %~1 %の溶解液で膀胱内に注入する。ミョウバンと違い持続灌流はせず、10~20 分間注入しておく。多数回の注入が必要なこともありうる。放射線あるいはシクロホスファミドによる出血性膀胱炎に対して硝酸銀を投与した小児例ではアミノカプロン酸より有効であったが効果は短かったと報告されている²²⁾。硝酸銀が腎杯まで逆流し、尿路閉塞を来し腎不全になった症例も報告されているため注意を要する²³⁾。

以下は参考例であり、日本では現在使用できないか、主に海外で行われている治療方法である。

⑤アミノカプロン酸

2009年2月現在、日本では販売中止となっている。アミノカプロン酸は経口あるいは非経口的に投与される。血中のプラスミノーゲンはフィブリンに結合してプラスミノーゲン活性化因子(組織プラスミノーゲン活性化因子 tPA、ウロキナーゼ)により活性化され、フィブリンを分解する。アミノカプロン酸はここでフィブリンに拮抗してプラスミノーゲンに結合して活性化を阻害し、これによってフィブリンの分解による出血を抑制し、さらにプラスミノーゲンを抑制することで線維素溶解を抑制する。5gを初期投与として経口投与あるいは点滴投与し、続いて点滴で1g/時～1.25g/時で1日最大合計投与量30gまで24時間で投与する。最大効果発現時間は8～12時間後である。凝血塊により、尿管口が閉塞され急性腎不全になることがありうるため、上部尿路の出血や膀胱尿管逆流症が疑われる患者には投与しない。^{24, 25)}

⑥プロスタグランジン (Prostaglandins)

多くの場合プロスタグランジン E₂ が血管上皮に作用し、血小板を凝集し血管を収縮させる。粘膜と粘膜下の血管の平滑筋を収縮させることで止血作用があると考えられている。²⁶⁾ プロスタグランジン E₂ 0.75 mg を200 mL の生理食塩水に溶解して膀胱内に注入し、4時間経過観察する。²⁷⁾ 治療は肉眼的血尿がとまるまで毎日行うが、多くの患者は24時間以内に血尿が軽快するとされている。膀胱刺激症状はすべての患者に生じるとされている。

⑦ホルマリン (Formalin)

ホルマリンによる止血は重篤な副作用を生じる可能性が高く、専門医に相談することが必要である。難治性の膀胱出血に使用される。ホルマリンはホルムアルデヒド37%溶解液である。この溶解液を滅菌水で薄めて1%～10%とし、50 mL を4～10分間膀胱内に注入する。タンパクを変性し、表面の組織を固定することで粘膜および粘膜下からの出血を止める。治療は体位を反 Trendelenberg 体位にすることで、できるだけ尿管への逆流を防ぐ。欠点としては、膀胱内注入は疼痛が強く麻酔が必要である。また膀胱尿管逆流症の有無を確認する必要があり、逆流を確実に防止するためには、尿管内に閉塞用カテーテルを留置するなどの処置が必要なことがある。^{28, 29)} ホルマリンは膀胱粘膜、膀胱壁を固定するため、高率に萎縮膀胱となる。徐々にホルマリンの濃度を上げて接触時間を延ばすと、萎縮膀胱の程度が軽くなる可能性も指摘されている。

以下は外科的な処置としてあげる。

⑧動脈塞栓術 (Arterial Embolization)

前立腺や膀胱から出血している際は動脈塞栓術が有効である。内腸骨動脈の分枝を選択的に塞栓することで止血される。

⑨外科治療

最終手段として外科的な処置が必要になることがあり、出血により生命に危機が及んでいる際の最終手段である。回腸膀胱形成術、膀胱全摘出術および尿路変更術、あるいは尿路変更術単独（回腸導管、両側腎瘻造設、尿管皮膚瘻術など）、内腸骨動脈の結紮などから選択する³⁰⁻³²。

その他に、あえて膀胱タンポナーデをおこし、水腎症を呈してから腎瘻造設による尿路変更を行い、待機して止血を待つ方法も考えられる。

7. 典型的症例の概要

症例－1) : 40 歳代、男性

【診断】成人型 T 細胞白血病

【現病歴】

1989 年 : 30 歳時にくすぶり型、皮膚型成人型 T 細胞白血病 (ATL) を発症した。

1990 年 10 月～1996 年 10 月 : 経口シクロホスファミド 100 mg/日、プレドニゾロン 10 mg/日を投与された。

1996 年 11 月～1998 年 8 月 : 上記治療を自己中断していた。

1998 年 9 月～2000 年 4 月 : 経口シクロホスファミド 100 mg/日、プレドニゾロン 20mg/日を再度開始した。

2000 年 5 月～8 月 : プレドニゾロン 10 mg /日のみで経過観察された。

2000 年 9 月～2001 年 6 月 : 経口シクロホスファミド 50 mg/日、プレドニゾロン 5 mg/日と再度シクロホスファミドを開始した。

2001 年 6 月～2003 年 5 月 : プレドニゾロン 15～5 mg/日とシクロホスファミドを休薬した。

2003 年 6 月～2005 年 1 月 : 経口シクロホスファミド 50 mg/日を再開した。

2005 年 1 月 : 肉眼的血尿が出現。他院で膀胱洗浄、止血剤が投与されていた。

2005 年 4 月 : 出血のコントロールが出来ず、膀胱タンポナーデが持続するため紹介受診した。

【入院時検査成績】

血算生化学：WBC 3,700 / μ L, RBC 139x10⁴ / μ L, Hb 4.0g /dL, Ht 12.7%,
Plt 29.6x10⁴ / μ L, BUN 8mg /dL, Cre 0.74mg /dL, Na 139 mEq/L, K 3.9
mEq/L, Cl 104 mEq/L, Ca 8.4 mg/dL, AST 13 IU/L, ALT 14 IU/L, T-Bil
0.1 mg/dL, ALP 234 IU/L, LDH 125 IU/L, CRP 5.46 mg/dL

尿検査：蛋白 (3+)，尿糖 (-)，潜血 (3+)，ビリルビン (-)，赤血
球 無数 /HPF，白血球 11-15 個/HPF

【入院後経過】

入院後は膀胱内の血腫 (図 1) を完全に除去した後 (図 2)、膀胱持続
洗浄を施行。その後、肉眼的血尿は軽快した。

【退院後の経過】

その後、肉眼的血尿が間欠的に認められたが、自然軽快を繰り返していた。
インターフェロン γ 療法も行われていたが、ATL が悪化し 2007 年 4 月
に死亡した。

(注) シクロホスファミドの総内服量は約 300 g。

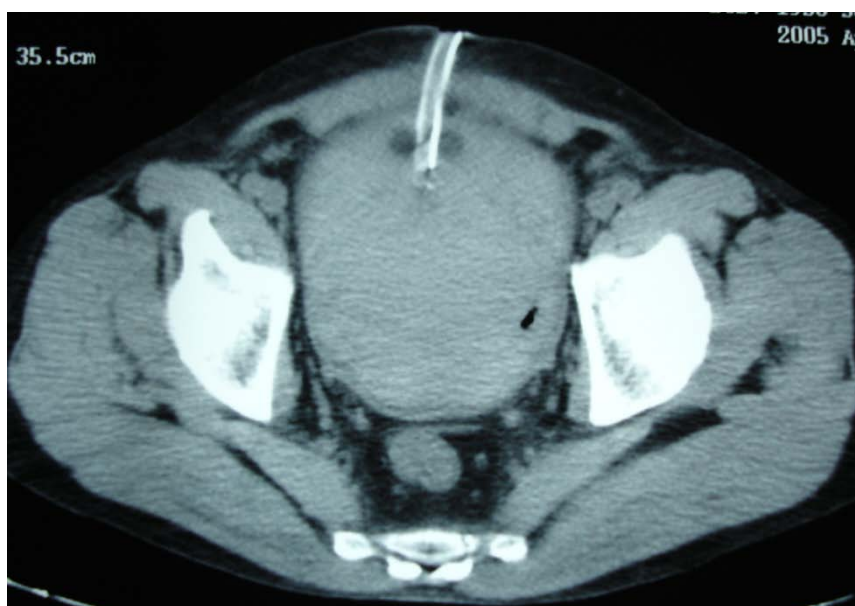

図 1 症例 1 の入院時の CT 所見。膀胱は血腫で充満し膀胱タンポナーデの状態である。血腫を
除去する目的で経皮的膀胱瘻カテーテルが留置されている。

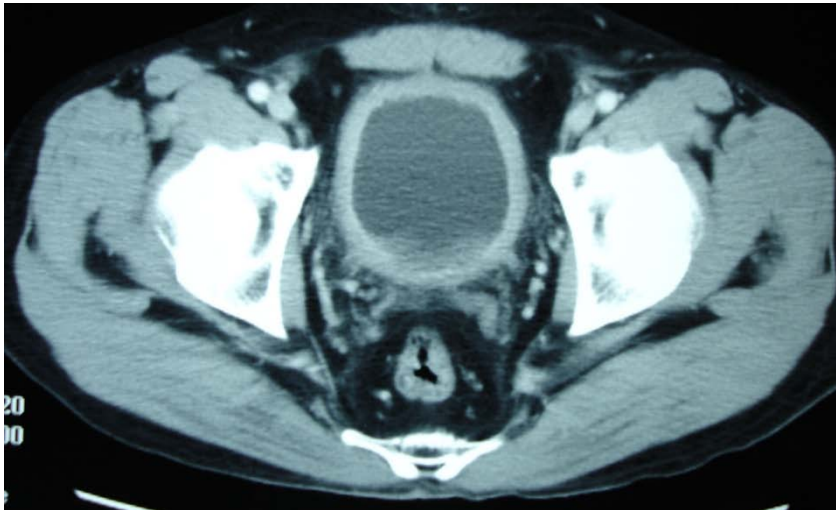


図2 症例1の血腫除去と持続膀胱洗浄で止血した後のCT画像。血腫は完全にされているが、出血性膀胱炎によって膀胱壁が肥厚している

症例一2)：40歳代、女性（投与中止後、年月がたって発症した事例）

【診断】乳癌術後

【現病歴】

2001年1月：37歳時に右乳癌に対して右乳房切除術+リンパ節郭清術を施行された。病理学的に乳頭腺管癌とリンパ節転移と診断された。

2001年8月～2002年6月：クエン酸タモキシフェン 20 mg/日を投与された。

2002年6月～2002年11月：クエン酸タモキシフェン 20 mg/日+酢酸ゴセレリン 3.6 mg/4週に変更になった。

2002年11月～2003年12月：エキセメスタン 25 mg/日、シクロホスファミド 100 mg/日、酢酸ゴセレリン 3.6 mg/4週とシクロホスファミドが追加になった。

2004年1月～2004年8月：ドキシフルリジン 800 mg/日、シクロホスファミド 100 mg/日、酢酸ゴセレリン 3.6 mg/4週と変更になった。

2004年9月～2005年2月：パクリタキセル 40～60 mg1回/週、ドキシフルリジン 800 mg/日、酢酸ゴセレリン 3.6 mg/4週を投与された。

2005年2月～2005年12月：パクリタキセル 40～60 mg1回/週、カペシタビン 1800 mg/日、酢酸ゴセレリン 3.6 mg/4週を投与された。

2006年1月～2006年10月：パクリタキセル 60～120 mg1回/2週、カペシタビン 1800 mg/日を投与された。

2006年2月：頭蓋底転移、多発性骨転移発症。頭蓋底転移性腫瘍に対してγナイフを施行した。

2006年10月：肉眼的血尿が出現した。他院で膀胱洗浄、止血剤投与が

行われるも、出血のコントロールが出来ず膀胱タンポナーデが持続するため、高圧酸素療法の目的で受診した。

【入院時検査成績】

血算生化学：WBC 7,800 / μ L, RBC 258x10⁴ / μ L, Hb 8.9 g/dL, Ht 27.4 %, Plt 14.0x10⁴ / μ L, BUN 8mg /dL, Cre 0.43mg /dL, Na 138 mEq/L, K 4.2 mEq/L, Cl 106 mEq/L, Ca 8.2 mg/dL, AST 95 IU/L, ALT 46 IU/L, T-Bil 0.4 mg/dL, ALP 964 IU/L, LDH 323 IU/L, CPK 78 IU/L, CRP 2.14 mg/dL, CEA 133 ng/mL, CA19-9 13 U/mL, AFP 3 ng/mL

尿検査：蛋白（4+），尿糖（+），潜血（3+），ビリルビン（2+），赤血球 100 個以上 /HPF，白血球 5-9 個 /HPF

CTでは膀胱は血腫と尿で充満し膀胱タンポナーデの状態であった（図3）。膀胱鏡検査では、膀胱後壁粘膜の血管怒張と蛇行を認めた（図4）。

【入院後経過】

入院後、膀胱持続洗浄と高気圧酸素療法を6回施行。治療後、肉眼的血尿は軽快し、膀胱鏡上、血管怒張および粘膜の発赤も改善を認めたため退院した（図5）。

【退院後経過】

2006年11月：肉眼的血尿は軽快したが、全身状態は徐々に悪化し、死亡した。

（注）シクロホスファミドの総内服量は約63g。

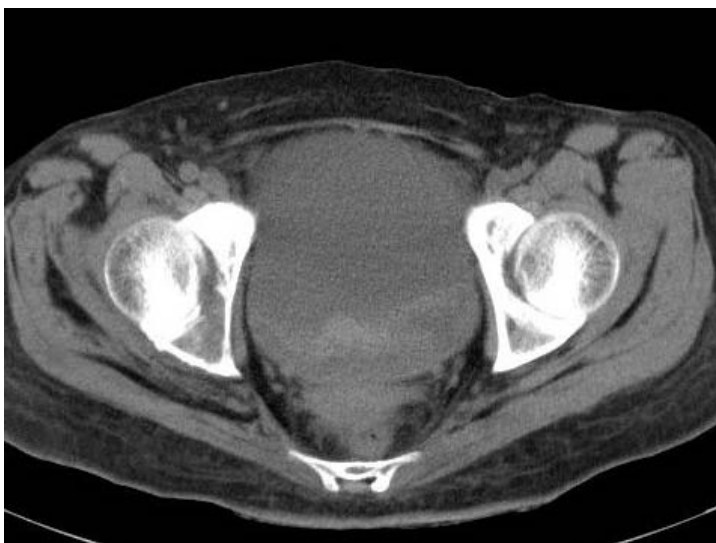


図3 症例2の入院時のCT。膀胱は血腫と尿で充満し膀胱タンポナーデの状態である。

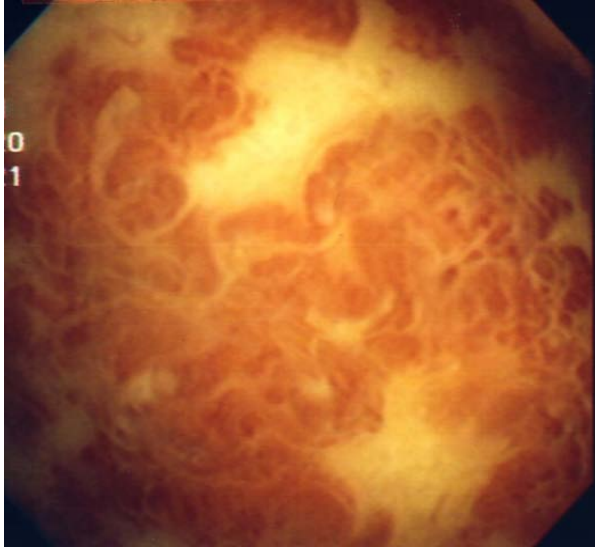


図4 症例2の高気圧酸素療法前の膀胱鏡所見。膀胱後壁粘膜の血管怒張と蛇行を認める。

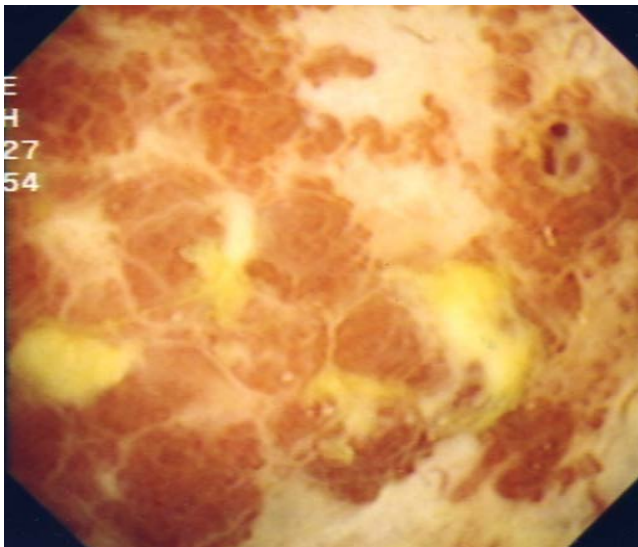


図5 症例2の高気圧療法後の膀胱鏡所見。血管怒張および粘膜の発赤の改善を認める。

症例－3）：60歳代、女性

【診断】乳癌術後

【現病歴】

1993年：右乳癌に対して、右乳房切除術+リンパ節郭清術を施行された。
硬癌、リンパ節転移と診断された。

1993年6月～1996年12月：クエン酸タモキシフェン 20 mg/日+テガフルール+ウラシル 300 mg /日+シクロホスファミド 50～100 mg/日を投与された。

1997年1月～1998年3月：クエン酸タモキシフェン 20 mg/日+シクロホ

スファミド 50 mg/日を投与された。
1999年12月～2000年6月：クエン酸タモキシフェン 10 mg/日に変更された。
2000年7月～2003年3月：クエン酸トレミフェン 40 mg 1回/週に変更された。
2002年11月：早期胃がんに対して、胃亜全摘を施行。乳がんの多発性骨転移を発症した。
2003年3月～2003年12月：エキセメスタン 25 mg/日+シクロホスファミド 100 mg/日+ドキシフルリジン 800 mg/日を投与された。
2004年1月～2004年8月：酢酸メドロキシプロゲステロン 600 mg/日+シクロホスファミド 50 mg/日+ドキシフルリジン 400 mg/日を投与された。
2004年9月：肉眼的血尿が出現しシクロホスファミドを中止した。以後、肉眼的血尿の軽快・増悪を繰り返していた。
2004年9月～2005年8月：ドキシフルリジン 400 mg/日+酢酸メドロキシプロゲステロン 600 mg/日+ドセタキセル 50 mg/2週を投与された。
2005年9月：肉眼的血尿、膀胱タンポナーデ、膀胱破裂を引き起こし、他院泌尿器科で開腹修復術と膀胱瘻を造設された。その後、高気圧酸素療法の目的で紹介受診した。

【入院時検査成績】

血算生化学：WBC 16,600 / μ L, RBC 191x10⁴ / μ L, Hb 5.8 g/dL, Ht 18.0%, Plt 26.3x10⁴ / μ L, BUN 9 mg/dL, Cre 0.78 mg/dL, Na 130 mEq/L, K 4.5 mEq/L, Cl 96 mEq/L, Ca 7.1 mg/dL, AST 18 IU/L, ALT 12 IU/L, T-Bil 0.8 mg/dL, ALP 201 IU/L, LDH 281 IU/L, CPK 41 IU/L, CRP 9.11 mg/dL

【入院後経過】

入院後も肉眼的血尿、膀胱タンポナーデ（図6）と、それによる腎後性腎不全で血清クレアチニン 4.0 mg/dL となったため、両側腎瘻を造設した。その後、血清クレアチニンは 0.39 mg/dL に改善し、高気圧酸素療法を行っていたが、10月初旬、呼吸状態の悪化と血圧低下を認め死亡した。

（注）シクロホスファミドの総内服量は約 130 g。

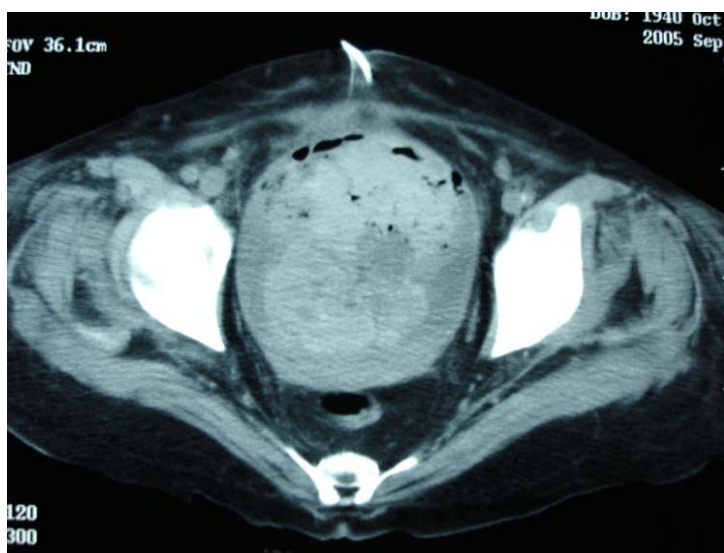

図6 症例3の入院時CT。膀胱は血腫で充満し膀胱タンポナーデの状態である。血腫を除去する目的で経皮的膀胱瘻カテーテルが留置されている。

症例－4)：60歳代、女性

【診断】非ホジキンリンパ腫

【現病歴】

1991年：非ホジキンリンパ腫(Follicular mixed type, Stage IIIA)と診断された。

1993年：化学療法 COP(シクロホスファミド、ビンクリスチン、プレドニゾロン) 16 コースおよび CHOP(アドリアマイシン、シクロホスファミド、ビンクリスチン、プレドニゾロン) 8 コースを施行され寛解を得た。

1998年：腹部リンパ節腫大とこれに起因すると思われる水腎を認め、再発と診断。放射線照射施行(32 Gy)し、軽快を得た。

2000年：胃がんのため手術(幽門部胃切除-Signet ring type, Stage IIc)を施行された。同手術に先立ち腹部リンパ節腫大および水腎が再び認められたため、両側尿管ステントカテーテルを留置された。なお、切除リンパ節病理組織診断では、Follicular mixed type のリンパ腫があわせて検出された。

2001年：化学療法 R-FND(リツキシマブ、フルダラビン、ミトキサントロン、デキサメタゾン) 4 コースを施行、以降外来で経過観察となった。

2003年：5月頃より腰背部痛出現。腹部リンパ節を中心に再燃を認めた。腎機能障害も認められ、化学療法は難しいとの判断で放射線照射のみ施行、一時的軽快を得た。8月外来受診時、腎機能障害の悪化が認められ、緊急入院となった。

【既往歴】 甲状腺機能低下症、偽膜性大腸炎

【入院時検査成績】

血算生化学：WBC 5,000 / μ L, RBC 284x10⁴ / μ L, Hb 8.6 g/dL, Ht 25.7 %,
Plt 16.0x10⁴ / μ L, BUN 33 mg/dL, Cre 1.69 mg/dL, Na 129 mEq/L, K
4.0 mEq/L, Cl 89 mEq/L, Ca 11.5 mg/dL, AST 43 IU/L, ALT 26 IU/L,
T-Bil 0.83 mg/dL, ALP 321 IU/L, LDH 6,295 IU/L, Glu 90 g/dL, CRP
2.8 mg/dL

尿検査：蛋白(+)，尿糖(-)，赤血球 1-5 個/HPF，白血球 1-5 個/HPF，

【入院後経過】

8月12日：化学療法 IVAM(イホスファミド、シタラビン、エトポシド)
開始

8月15日：意識障害が出現し、化学療法を中止。イホスファミド脳症と
診断された。その後徐々に意識障害は改善した。

9月10日：肉眼的血尿が出現。留置カテーテル管理とし、膀胱洗浄およ
び生理食塩水灌流で対処するも出血は収まらず、膀胱タンポナーデを
呈した。

9月11日：出血性ショックとなり循環管理により回復するも、以後、状
態は一進一退を繰り返した。

9月12日：アデノウイルス性出血性膀胱炎も否定できず、リバビリン(本
邦適応外)を併用した。

9月20日：血尿が改善しないまま再度意識障害が増悪、呼吸循環不全に
陥った。

9月21日：対症治療に反応せず、死亡した。

(注)抗がん薬投与総量はイホスファミド 6000 mg、シタラビン 390 mg、
エトポシド 600 mg。

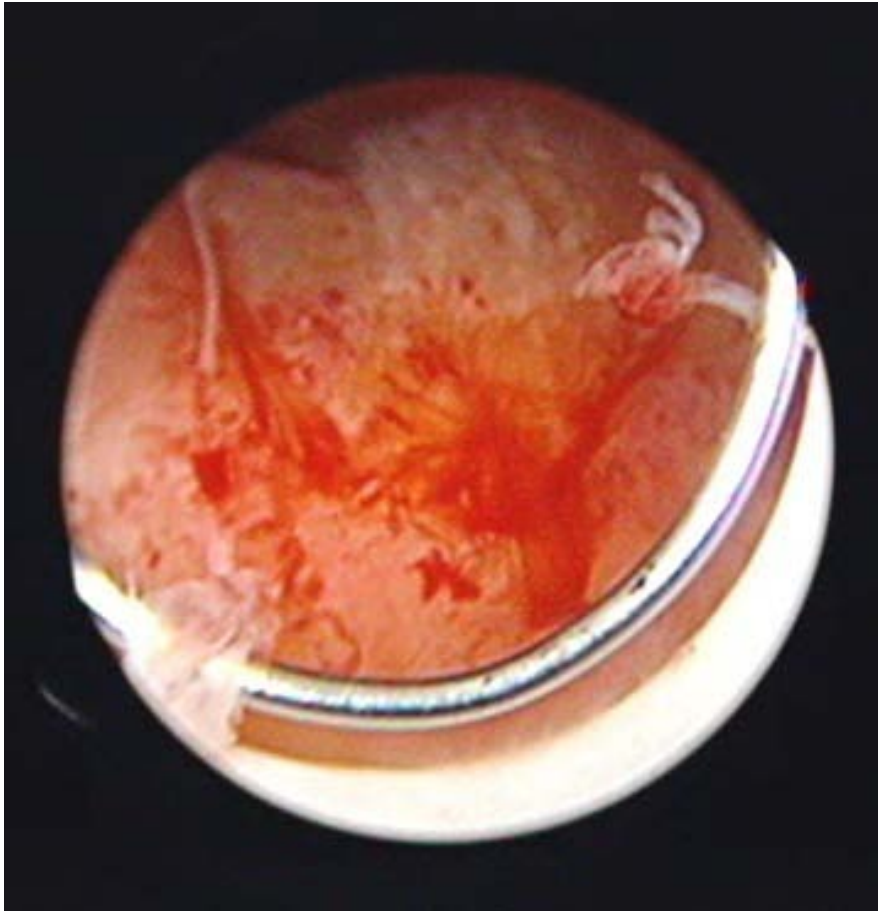


図7 症例4の膀胱鏡所見。膀胱粘膜からの出血を認める。

8. 引用文献・参考資料

- 1) deVries, C. R., Freiha, F. S.: Hemorrhagic cystitis: a review. *J Urol*, **143**: 1, 1990
- 2) Texter, J. H., Jr., Koontz, W. W., Jr., McWilliams, N. B.: Hemorrhagic cystitis as a complication of the management of pediatric neoplasms. *Urol Surv*, **29**: 47, 1979
- 3) Stillwell, T. J., Benson, R. C., Jr.: Cyclophosphamide-induced hemorrhagic cystitis. A review of 100 patients. *Cancer*, **61**: 451, 1988
- 4) Korkmaz, A., Topal, T., Oter, S.: Pathophysiological aspects of cyclophosphamide and ifosfamide induced hemorrhagic cystitis; implication of reactive oxygen and nitrogen species as well as PARP activation. *Cell Biol Toxicol*, **23**: 303, 2007
- 5) Watson, N. A., Notley, R. G.: Urological complications of cyclophosphamide. *Br J Urol*, **45**: 606, 1973
- 6) Stella, F., Battistelli, S., Marcheggiani, F. et al.: Urothelial cell changes due to busulfan and cyclophosphamide treatment in bone marrow transplantation. *Acta Cytol*, **34**: 885, 1990
- 7) Brade, W. P., Herdrich, K., Varini, M.: Ifosfamide--pharmacology, safety and therapeutic potential. *Cancer Treat Rev*, **12**: 1, 1985
- 8) Skinner, R., Sharkey, I. M., Pearson, A. D. et al.: Ifosfamide, mesna, and nephrotoxicity in children. *J Clin Oncol*, **11**: 173, 1993
- 9) Relling, M. V., Schunk, J. E.: Drug-induced hemorrhagic cystitis. *Clin Pharm*, **5**: 590, 1986
- 10) Stillwell, T. J., Benson, R. C., Jr., Burgert, E. O., Jr.: Cyclophosphamide-induced hemorrhagic cystitis in Ewing's sarcoma. *J Clin Oncol*, **6**: 76, 1988
- 11) Motoyama Osamu, Shigetomi Yukari, Ohara Akira et al.: A boy with recurrent hemorrhagic cystitis during treatment with Chinese herbal medicine. *Clinical and Experimental Nephrology*, **6**: 121, 2002
- 12) Okada, H., Minayoshi, K., Goto, A.: Two cases of eosinophilic cystitis induced by tranilast. *J Urol*, **147**: 1366, 1992
- 13) West, N. J.: Prevention and treatment of hemorrhagic cystitis. *Pharmacotherapy*, **17**: 696, 1997
- 14) Ballen, K. K., Becker, P., Levebvre, K. et al.: Safety and cost of hyperhydration for the prevention of hemorrhagic cystitis in bone marrow transplant recipients. *Oncology*, **57**: 287, 1999
- 15) Andriole, G. L., Sandlund, J. T., Miser, J. S. et al.: The efficacy of mesna (2-mercaptoethane sodium sulfonate) as a uroprotectant in patients with hemorrhagic cystitis receiving further oxazaphosphorine chemotherapy. *J Clin Oncol*, **5**: 799, 1987
- 16) Weiss, J. P., Boland, F. P., Mori, H. et al.: Treatment of radiation-induced cystitis with hyperbaric oxygen. *J Urol*, **134**: 352, 1985

- 17) Mathews, R., Rajan, N., Josefson, L. et al.: Hyperbaric oxygen therapy for radiation induced hemorrhagic cystitis. *J Urol*, **161**: 435, 1999
- 18) Chong, K. T., Hampson, N. B., Corman, J. M.: Early hyperbaric oxygen therapy improves outcome for radiation-induced hemorrhagic cystitis. *Urology*, **65**: 649, 2005
- 19) Goel, A. K., Rao, M. S., Bhagwat, A. G. et al.: Intravesical irrigation with alum for the control of massive bladder hemorrhage. *J Urol*, **133**: 956, 1985
- 20) Kennedy, C., Snell, M. E., Witherow, R. O.: Use of alum to control intractable vesical haemorrhage. *Br J Urol*, **56**: 673, 1984
- 21) Perazella, M., Brown, E.: Acute aluminum toxicity and alum bladder irrigation in patients with renal failure. *Am J Kidney Dis*, **21**: 44, 1993
- 22) Kumar, A. P., Wrenn, E. L., Jr., Jayalakshamma, B. et al.: Silver nitrate irrigation to control bladder hemorrhage in children receiving cancer therapy. *J Urol*, **116**: 85, 1976
- 23) Raghavaiah, N. V., Soloway, M. S.: Anuria following silver nitrate irrigation for intractable bladder hemorrhage. *J Urol*, **118**: 681, 1977
- 24) Aroney, R. S., Dalley, D. N., Levi, J. A.: Haemorrhagic cystitis treated with epsilon-aminocaproic acid. *Med J Aust*, **2**: 92, 1980
- 25) Pitts, T. O., Spero, J. A., Bontempo, F. A. et al.: Acute renal failure due to high-grade obstruction following therapy with epsilon-aminocaproic acid. *Am J Kidney Dis*, **8**: 441, 1986
- 26) Levine, L. A., Kranc, D. M.: Evaluation of carboprost tromethamine in the treatment of cyclophosphamide-induced hemorrhagic cystitis. *Cancer*, **66**: 242, 1990
- 27) Mohiuddin, J., Prentice, H. G., Schey, S. et al.: Treatment of cyclophosphamide-induced cystitis with prostaglandin E2. *Ann Intern Med*, **101**: 142, 1984
- 28) Fair, W. R.: Formalin in the treatment of massive bladder hemorrhage. Techniques, results, and complications. *Urology*, **3**: 573, 1974
- 29) Gottesman, J., Ehrlich, R. M.: Preventing vesicoureteral reflux during intravesical formalin instillation. *Urology*, **3**: 494, 1974
- 30) Marsh, F. P., Vince, F. P., Pollock, D. J. et al.: Cyclophosphamide necrosis of bladder causing calcification, contracture and reflux; treated by colcystoplasty. *Br J Urol*, **43**: 324, 1971
- 31) Pomer, S., Karcher, G., Simon, W.: Cutaneous ureterostomy as last resort treatment of intractable haemorrhagic cystitis following radiation. *Br J Urol*, **55**: 392, 1983
- 32) Golin, A. L., Benson, R. C., Jr.: Cyclophosphamide hemorrhagic cystitis requiring urinary diversion. *J Urol*, **118**: 110, 1977

参考1 薬事法第77条の4の2に基づく副作用報告件数（医薬品別）

○注意事項

1) 薬事法第77条の4の2の規定に基づき報告があったもののうち、報告の多い推定原因医薬品を列記したもの。

注)「件数」とは、報告された副作用の延べ数を集計したもの。例えば、1症例で肝障害及び肺障害が報告された場合には、肝障害1件・肺障害1件として集計。

2) 薬事法に基づく副作用報告は、医薬品の副作用によるものと疑われる症例を報告するものであるが、医薬品との因果関係が認められないものや情報不足により評価できないものも幅広く報告されている。

3) 報告件数の順位については、各医薬品の販売量が異なること、また使用法、使用頻度、併用医薬品、原疾患、合併症等が症例により異なるため、単純に比較できないことに留意すること。

4) 副作用名は、用語の統一のため、ICH 国際医薬用語集日本語版（MedDRA/J）ver. 12.0 に記載されている用語（Preferred Term：基本語）で表示している。

年度	副作用名	医薬品名	件数
平成20年度	出血性膀胱炎	トラニラスト	4
		シクロホスファミド	3
		シクロスポリン	3
		リン酸フルダラビン	2
		ゲフィチニブ	2
		トラスツズマブ	1
		メトトレキサート	1
		ベンジルペニシリンカリウム	1
		ロルノキシカム	1
		タクロリムス水和物	1
		パクリタキセル	1
		ブスルファン	1
		イホスファミド	1
	合計	22	
平成21年度	出血性膀胱炎	リン酸フルダラビン	4
		ゲフィチニブ	4
		トラニラスト	3
		シクロスポリン	3
		シクロホスファミド	3
		フォンダパリヌクスナトリウム	1
		イトリウム(90Y) イブリツモマブ チウキセタン	1
		硫酸クロピドグレル	1
		イホスファミド	1
		ノルエチステロン・エチニルエストラジオール	1
		ダサチニブ水和物	1
	合計	23	

※ 医薬品の販売名、添付文書の内容等を知りたい時は、独立行政法人医薬品医療機器総合機構の医薬品医療機器情報提供ホームページの「添付文書情報」から検索することができます。[\(http://www.info.pmda.go.jp/\)](http://www.info.pmda.go.jp/)

また、薬の副作用により被害を受けた方への救済制度については、独立行政法人医薬品医療機器総合機構のホームページの「健康被害救済制度」に掲載されています。[\(http://www.pmda.go.jp/\)](http://www.pmda.go.jp/)

参考2 ICH 国際医薬用語集日本語版 (MedDRA/J) ver.14.1 における主な関連用語一覧

日米EU医薬品規制調和国際会議 (ICH) において検討され、取りまとめられた「ICH 国際医薬用語集 (MedDRA)」は、医薬品規制等に使用される医学用語 (副作用、効能・使用目的、医学的状态等) についての標準化を図ることを目的としたものであり、平成16年3月25日付薬食安発第0325001号・薬食審査発第0325032号厚生労働省医薬食品局安全対策課長・審査管理課長通知「ICH 国際医薬用語集日本語版 (MedDRA/J)」の使用について」により、薬事法に基づく副作用等報告において、その使用を推奨しているところである。

下記にMedDRAのPT (基本語) である「出血性膀胱炎」を示す。

また、MedDRAでコーディングされたデータを検索するために開発されたMedDRA標準検索式 (SMQ) では、「出血性膀胱炎」に相当するSMQは現時点では提供されていない。

名称	英語名
○PT : 基本語 (Preferred Term) 出血性膀胱炎	Cystitis haemorrhagic
○PT : 基本語 (Preferred Term) アデノウイルス性出血性膀胱炎	Adenoviral haemorrhagic cystitis
○PT : 基本語 (Preferred Term) ウイルス性出血性膀胱炎	Viral haemorrhagic cystitis