

重篤副作用疾患別対応マニュアル
網膜・視路障害

平成21年5月
厚生労働省

本マニュアルの作成に当たっては、学術論文、各種ガイドライン、厚生労働科学研究事業報告書、独立行政法人医薬品医療機器総合機構の保健福祉事業報告書等を参考に、厚生労働省の委託により、関係学会においてマニュアル作成委員会を組織し、社団法人日本病院薬剤師会とともに議論を重ねて作成されたマニュアル案をもとに、重篤副作用総合対策検討会で検討され取りまとめられたものである。

財団法人日本眼科学会マニュアル作成委員会

新家 眞	東京大学大学院医学系研究科眼科学教室教授
安田 典子	東京警察病院眼科部長
若倉 雅登	井上眼科病院院長
石川 均	北里大学医療衛生学部視覚機能療法学教授
石川 弘	日本大学医学部視覚科学系眼科分野講師
大野 京子	東京医科歯科大学大学院医歯学総合研究科眼科学准教授
敷島 敬悟	東京慈恵会医科大学眼科学教室准教授
庄司 信行	北里大学医療衛生学部視覚機能療法学教授
鈴木 康之	帝京大学医学部眼科学講座教授
外園 千恵	京都府立医科大学視覚機能再生外科学講師
高橋 現一郎	東京慈恵会医科大学附属青戸病院准教授
丸山 勝彦	東京医科大学八王子医療センター眼科助教
森 隆三郎	日本大学駿河台病院眼科助手
柳 靖雄	東京大学大学院医学系研究科眼科学教室講師
山崎 芳夫	日本大学医学部視覚科学系眼科分野准教授

(敬称略)

社団法人日本病院薬剤師会

飯久保 尚	東邦大学医療センター大森病院薬剤部部長補佐
井尻 好雄	大阪薬科大学臨床薬剤学教室准教授
大嶋 繁	城西大学薬学部医薬品情報学講座准教授
小川 雅史	大阪大谷大学薬学部臨床薬学教育研修センター実践医療薬学講座教授
大浜 修	福山大学薬学部医療薬学総合研究部門教授
笠原 英城	社会福祉法人恩賜財団済生会千葉県済生会習志野病院副薬剤部長
小池 香代	名古屋市立大学病院薬剤部主幹
小林 道也	北海道医療大学薬学部実務薬学教育研究講座准教授
後藤 伸之	名城大学薬学部医薬品情報学研究室教授
鈴木 義彦	国立病院機構宇都宮病院薬剤科長
高柳 和伸	財団法人倉敷中央病院薬剤部長
濱 敏弘	癌研究会有明病院薬剤部長
林 昌洋	国家公務員共済組合連合会虎の門病院薬剤部長

(敬称略)

重篤副作用総合対策検討会

飯島 正文	昭和大学病院長・医学部皮膚科教授
池田 康夫	慶應義塾大学医学部内科教授
市川 高義	日本製薬工業協会医薬品評価委員会 PMS 部会委員
犬伏 由利子	消費科学連合会副会長
岩田 誠	東京女子医科大学名誉教授
上田 志朗	千葉大学大学院薬学研究院医薬品情報学教授
笠原 忠	慶應義塾大学薬学部長
栗山 喬之	千葉大学名誉教授
木下 勝之	社団法人日本医師会常任理事
戸田 剛太郎	財団法人船員保険会せんぼ東京高輪病院院長
山地 正克	財団法人日本医薬情報センター理事
林 昌洋	国家公務員共済組合連合会虎の門病院薬剤部長

松本 和則
森田 寛

獨協医科大学特任教授
お茶の水女子大学保健管理センター所長

座長 (敬称略)

本マニュアルについて

従来の安全対策は、個々の医薬品に着目し、医薬品毎に発生した副作用を収集・評価し、臨床現場に添付文書の改訂等により注意喚起する「警報発信型」、「事後対応型」が中心である。しかしながら、

副作用は、原疾患とは異なる臓器で発現することがあり得ること

重篤な副作用は一般に発生頻度が低く、臨床現場において医療関係者が遭遇する機会が少ないものもあること

などから、場合によっては副作用の発見が遅れ、重篤化することがある。

厚生労働省では、従来の安全対策に加え、医薬品の使用により発生する副作用疾患に着目した対策整備を行うとともに、副作用発生機序解明研究等を推進することにより、「予測・予防型」の安全対策への転換を図ることを目的として、平成17年度から「重篤副作用総合対策事業」をスタートしたところである。

本マニュアルは、本事業の第一段階「早期発見・早期対応の整備」(4年計画)として、重篤度等から判断して必要性の高いと考えられる副作用について、患者及び臨床現場の医師、薬剤師等が活用する治療法、判別法等を包括的にまとめたものである。

記載事項の説明

本マニュアルの基本的な項目の記載内容は以下のとおり。ただし、対象とする副作用疾患に応じて、マニュアルの記載項目は異なることに留意すること。

患者の皆様

- ・ 患者さんや患者の家族の方に知っておいて頂きたい副作用の概要、初期症状、早期発見・早期対応のポイントをできるだけわかりやすい言葉で記載した。

医療関係者の皆様へ

【早期発見と早期対応のポイント】

- ・ 医師、薬剤師等の医療関係者による副作用の早期発見・早期対応に資するため、ポイントになる初期症状や好発時期、医療関係者の対応等について記載した。

【副作用の概要】

- ・ 副作用の全体像について、症状、検査所見、病理組織所見、発生機序等の項目毎に整理し記載した。

【副作用の判別基準（判別方法）】

- ・ 臨床現場で遭遇した症状が副作用かどうかを判別（鑑別）するための基準（方法）を記載した。

【判別が必要な疾患と判別方法】

- ・ 当該副作用と類似の症状等を示す他の疾患や副作用の概要や判別（鑑別）方法について記載した。

【治療法】

- ・ 副作用が発現した場合の対応として、主な治療方法を記載した。
ただし、本マニュアルの記載内容に限らず、服薬を中止すべきか継続すべきかも含め治療法の選択については、個別事例において判断されるものである。

【典型的症例】

- ・ 本マニュアルで紹介する副作用は、発生頻度が低く、臨床現場において経験のある医師、薬剤師は少ないと考えられることから、典型的な症例について、可能な限り時間経過がわかるように記載した。

【引用文献・参考資料】

- ・ 当該副作用に関連する情報をさらに収集する場合の参考として、本マニュアル作成に用いた引用文献や当該副作用に関する参考文献を列記した。

医薬品の販売名、添付文書の内容等を知りたい時は、独立行政法人医薬品医療機器総合機構の医薬品医療機器情報提供ホームページの、「添付文書情報」から検索することが出来ます。（<http://www.info.pmda.go.jp/>）

また、薬の副作用により被害を受けた方への救済制度については、独立行政法人医薬品医療機器総合機構のホームページの「健康被害救済制度」に掲載されています。（<http://www.pmda.go.jp/index.html>）

もうまく しる 網膜・視路障害

英語名 : Retina and Optic Pathway Disorders

A . 患者の皆様へ



ここでご紹介している副作用は、まれなもので、必ず起こるものではありません。ただ、副作用は気づかずに放置していると重くなり健康に影響を及ぼすことがあるので、早めに「気づいて」対処することが大切です。そこで、より安全な治療を行ううえでも、本マニュアルを参考に、患者さんご自身、またはご家族に副作用の黄色信号として「副作用の初期症状」があることを知っていただき、気づいたら医師あるいは薬剤師に連絡してください。

医薬品の中には、ものが見づらくなるなどの目の副作用を引き起こすものがあります。頻度は多くはありませんが、何らかのお薬を飲んでいて、次のような症状がみられた場合には、放置せずに、ただちに医師・薬剤師に連絡してください。

「視力が下がる」、「近くのものにピントが合いにくい」、「色が分かりにくくなる」、「暗くなると見えにくくなる」、「視野が狭くなる」、「視野の中に見えない部分がある」、「光りが見える」、「ものがゆがんで見える」がみられ、その症状が持続あるいは急激に悪くなる。

1．医薬品による網膜・視路障害とは？

網膜・視路障害とは、目で見た像を写す網膜と、その情報を脳へ伝える視神経やその先の経路（＝視路：網膜の情報が、視神経を経て、脳の後頭葉にある第一次視覚中枢に至る経路全体をさす）に現れる変化です。両方の目に同時に、しかも同じ程度に起こることが一般的ですが、時に片眼からはじまることもあります。必ず起こるものではありませんが、一部の医薬品が原因となることが知られています。放置しておくとう重症となり、元に戻りにくくなるので、早めに対処することが大切です。

発症メカニズムについては、医薬品による網膜や視神経への毒性によるものが考えられていますが、いまだに不明な点が多いのが現状です。

2．早期発見と早期対応のポイント

「視力が下がる」、「近くのものにピントが合いにくい」、「色が分かりにくくなる」、「暗くなると見えにくくなる」、「視野が狭くなる」、「視野の中に見えない部分がある」、「光りが見える」、「ものがゆがんで見える」がみられ、医薬品を服用している場合は、放置せずに、直ちに医師・薬剤師に連絡してください。

原因と考えられる医薬品の服用からこれらの症状が現れる期間は一定しておりません。数日後、場合によっては数か月経ってから起こることもあります。いずれの症状も両方の目に起こることが一般的ですが、時に片眼からはじまることもあります。

なお、医師・薬剤師に連絡する際には、服用した医薬品の種類、服用からどのくらい経っているのかなどを伝えてください。



医薬品の販売名、添付文書の内容等を知りたい時は、独立行政法人医薬品医療機器総合機構の医薬品医療機器情報提供ホームページの、「添付文書情報」から検索することができます。
(<http://www.info.pmda.go.jp/>)

また、薬の副作用により被害を受けた方への救済制度については、独立行政法人医薬品医療機器総合機構のホームページの「健康被害救済制度」に掲載されています。
(<http://www.pmda.go.jp/index.html>)

B . 医療関係者の皆様へ

1 . 早期発見と早期対応のポイント

(1) 早期に認められる症状

医薬品服用後の「視力が下がる(視力低下・霧視)」、「近くのものにピントが合いにくい(調節障害)」、「色が分かりにくくなる(色覚障害)」、「暗くなると見えにくくなる(夜盲)」、「視野が狭くなる(視野狭窄)」、「視野の中に見えない部分がある(暗点)」、「光りが見える(光視症)」、「ものがゆがんで見える(変視症)」

医療関係者は、上記のいずれかが認められ、その症状の持続あるいは悪化が認められた場合は、早急に眼科に紹介する。

(2) 副作用の好発時期

原因医薬品の服用から副作用の発現までの期間は一定せず、数日から数ヶ月以上のこともある。なお、これらの副作用は、両眼に同時に同程度に起こるのが一般的であるが、時に片眼から始まることもある。

(3) 患者側のリスク因子

- ・ 網膜や視神経疾患の既往のある患者には、注意して医薬品を使用する。
- ・ 高齢者や、肝・腎機能障害のある患者では、注意して医薬品を使用する。また、これらの患者では、当該副作用を生じた場合、症状が遷延化・重症化しやすい。

(4) 推定原因医薬品

推定原因医薬品は、抗腫瘍薬・抗癌剤、抗リウマチ薬、免疫抑制薬、抗てんかん薬、精神神経用薬、インターフェロン製剤、女性ホルモン製剤、副腎皮質ステロイド薬、抗結核薬、抗菌薬・抗真菌薬、抗不整脈薬、強心薬など広範囲にわたり、その他の医薬品によっても発生することが報告されている(参考1参照)。

(5) 医療関係者の対応のポイント

視力低下・霧視、調節障害、色覚障害、夜盲、視野狭窄、暗点、光視症、変視症が主要症状である。

以上の症状が起こった場合は、眼科医に紹介し、診断と症状の程度を確認してもらおう。副作用と診断された場合は、原因医薬品の服用を中止し、引き続き眼科医に症状の推移を注意深く観察してもらい、必要に応じ適切な治療を行うことが重要である。

[早期発見に必要な検査項目]

- ・視力検査（遠方視力、近方視力）
- ・眼底検査（蛍光眼底造影検査を含む）
- ・アムスラー チャート
- ・視野検査
- ・色覚検査
- ・中心フリッカー
- ・網膜電図（ERG）

以下、本マニュアルでは、「網膜障害」と「視路障害」に分けて説明する。

1) 「網膜障害」

2 - 1 . 副作用の概要

薬物投与の副作用として惹起される網膜障害の主たるものとして、網膜浮腫、出血、色素沈着、血管閉塞などが報告されている。

(1) 自覚症状

網膜障害は一般的に病巣に一致した視野障害、視力障害で発症することが多いが、周辺視野の異常は自覚されないことも多い。また、病巣が黄斑に出現すると、典型的な症状として視力低下、中心暗点、歪視症が出現する。また、硝子体出血を起こすと急激な視力低下を来して受診することもある。

(2) 他覚所見

- ・眼科一般検査：網膜障害が疑われる際には、一般的な眼科の検査として、視力検査、視野検査などを行ったのち、眼底検査を行って確定診断を行う。通常は、典型的な眼底所見から診断は容易である。

(3) 画像検査所見

- ・画像診断は補助診断として有用である。
- ・蛍光眼底造影検査が行われる。フルオレセイン蛍光眼底造影検査を行い、鑑別診断や、疾患活動性を判定することができる。
- ・その他の検査としては、網膜浮腫を詳細に観察するために、光干渉断層計(OCT)なども行われる。また、出血などによって眼底検査ができないときには超音波検査(Bモードエコー)が行われる。鑑別診断のために電気生理学的検査(ERG)などが必要となることもある。

(4) 発症機序

- ・黄斑浮腫、網膜浮腫：黄斑浮腫とは黄斑部に浮腫性的変化を来す病態で、さまざまな血管障害の結果として起こる。
- ・網膜出血：網膜血管炎や、血液の粘性の変化、高血圧、新生血管の形成、凝固系の異常などにより生じると考えられる。
- ・網膜色素沈着：網膜色素上皮の障害の結果として生じる。
- ・網膜血管閉塞：
 - 網膜静脈閉塞症は、主として、網膜の動静脈の交叉部位で動脈が静脈を圧迫することによって起きる。静脈から血液成分の漏出が起こり、眼底出血や網膜浮腫を起こす。閉塞はいろいろな部位で起こりうる。血液の粘性が増す場合に起こりやすいとされている。
 - 網膜動脈閉塞症は、動脈硬化、栓子の網膜動脈への付着、網膜動脈炎などによって起こる。

(5) 医薬品ごとの特徴

- ・アドレナリン、ピロカルピン、ニプラジロール、ラタノプロスト、チモロール、カルテオロールなどの点眼、イマチニブ、タモキシフェンの内

服：黄斑浮腫

- ・ プレドニゾロン、メチルプレドニゾロンの内服：網膜浮腫
- ・ ワルファリン、インターフェロン、ペグインターフェロン、ボリコナゾールの全身投与：網膜出血
- ・ クロルプロマジンなどのフェノチアジン系抗精神病薬の内服：網膜色素沈着
- ・ 経口避妊薬、ノルゲストレル、エチニルエストラジオール、ラロキシフェンの内服：網膜血管閉塞

(6) 副作用発現頻度

インターフェロン 使用による網膜症は0.1～5%未満、ペグインターフェロン 使用による網膜症は1～5%未満との報告が存在する。その他の薬物については、頻度は不明のものが多い。

(7) 自然発症の頻度

自然発症の頻度は明らかではない。

3 - 1 . 副作用の判別基準

(1) 概念

薬物を服用後に眼底に出血、色素沈着、黄斑浮腫などを生じる。視力障害を認めることがある。薬物服用後に視力低下、変視などの自覚症状がみられた場合には眼底検査を施行し、以下の主要所見の有無を判断する。

(2) 主要眼底所見

黄斑浮腫、網膜浮腫

アドレナリン、ピロカルピン、ニプラジロール、ラタノプロスト、チモロール、カルテオロールなどの点眼により生じる。イマチニブ、タモキシフェンの内服により黄斑浮腫を生じることがある。プレドニゾロン、メチルプレドニドロンなどの副腎皮質ステロイド薬の全身投与により中心性漿液性脈絡網膜症に類似した網膜浮腫を生じることがある。

網膜出血

ワルファリン、インターフェロン、ペグインターフェロン、ポリコナゾールの全身投与により網膜出血を生じることがある。

網膜色素沈着

クロルプロマジンなどのフェノチアジン系抗精神病薬の内服により網膜に線状、点状の色素沈着を生じることがある。

網膜血管閉塞（網膜動脈閉塞、網膜静脈閉塞）

経口避妊薬、ノルゲストレル、エチニルエストラジオール、ラロキシフェンの内服により網膜血管閉塞を生じることがある。

4 - 1 . 判別が必要な疾患と判別方法

(1) 網膜出血を生じる他の眼底疾患

糖尿病網膜症、高血圧網膜症、網膜静脈閉塞症、加齢黄斑変性などが代表的である。糖尿病網膜症、高血圧網膜症については全身的な糖尿病、高血圧の有無をチェックする必要がある。インターフェロン網膜症などの場合には糖尿病網膜症に類似した網膜出血を生じ鑑別診断に苦慮する場合も多い。黄斑浮腫、網膜浮腫のみで網膜出血がみられない場合には、中心性漿液性脈絡網膜症、多発性後極部網膜色素上皮症、などとの鑑別を要する。

(2) 網膜色素沈着を生じる疾患

網膜色素変性（症）、Vogt-小柳-原田病の長期経過後の症例などが鑑別の対象となる。網膜色素変性（症）については遺伝歴、網膜電図などの電気生理学的検査により鑑別する。Vogt-小柳-原田病についてはぶどう膜炎のエピソードの有無や脱色素、脱毛などの他の全身症状を参考とする。

5 - 1 . 治療方法

まず被疑薬の服用を中止あるいは減量する。

原因疾患に対する被疑薬の代替薬がない場合で、中止あるいは減量により原因疾患の身体への影響が被疑薬の副作用を上回る場合には、嚴重な眼科的管理のもと被疑薬の服用を継続する。

黄斑浮腫、網膜浮腫

中心性漿液性脈絡網膜症に類似した網膜浮腫が遷延する場合、浮腫の原因となる部位にレーザー光凝固を行う。

網膜出血

血管強化・止血剤(カルバゾクロムスルホン酸ナトリウムとして1日30~90mgを3回に分服)。

網膜動脈閉塞

発症早期に速やかな治療を要する。眼圧下降を目的とする眼球マッサージや前房穿刺を行い、線溶療法(血栓溶解剤ウロキナーゼ12万~24万単位を1日1回の点滴)(承認適応外)や血管拡張療法として亜硝酸アミルの吸入(承認適応外)、硝酸イソソルビド舌下投与(承認適応外)、高圧酸素療法、星状神経節ブロックなどを行う。

網膜静脈閉塞

網膜新生血管、血管新生緑内障、硝子体出血などの合併症が生じていたり、生じる可能性がある場合は、レーザー光凝固や硝子体手術を行う。

6 - 1 . 典型的症例概要

プレドニゾン服用中に発症した中心性漿液性脈絡網膜症に類似した網膜浮腫

【症例】40歳代、女性

(初診): 2004年6月

(主訴): 左眼 視野の中心部のゆがみ

(家族歴): 特記すべきことなし

(既往歴): 潰瘍性大腸炎にて1999年と2001年に約1か月の入院(プレドニゾンは未使用)。

(現病歴):

2004年4月入院にて潰瘍性大腸炎に対してサラゾスルファピリジン内服に加え、プレドニゾン(PSL)点滴(50mg/日)3日、PSL点滴(40mg/日)3日、PSL内服(40mg/日)7日、PSL内服(30mg/日)6日、PSL内服(25mg/日)10日、PSL内服(50mg/日)1日、PSL点滴(50mg/日)13日、PSL点滴(40mg/日)7日、PSL投与開始から47日目でゆがみを自

覚し、眼科受診となった。

(初診時現症):

視力：右 0.8 (矯正 1.2) 左 0.5 (矯正 0.8)

眼底検査にて左眼黄斑部に中心性漿液性脈絡網膜症に類似した網膜浮腫を認めた (図 1)。

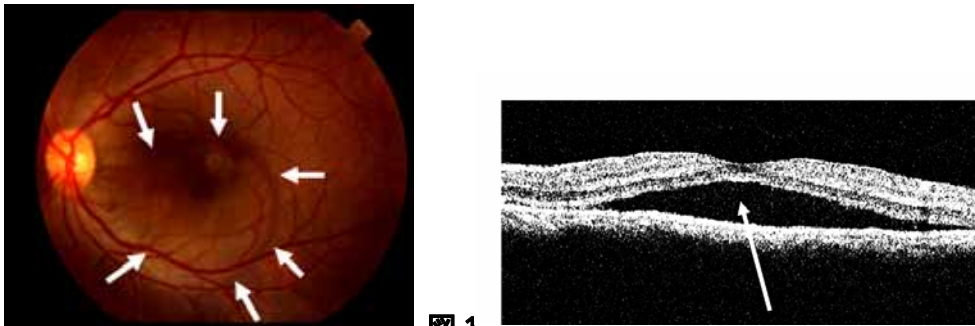


図 1

左図：左眼眼底写真。黄斑部に網膜浮腫 (漿液性網膜剥離) を認めた (に囲まれた範囲)。

右図：左眼光干渉断層計。黄斑部中心窩下に網膜下液を認めた ()。

(経過):

PSL は、徐々に減量し、中止となる。PSL 点滴 (40 mg/日) 5 日、PSL 点滴 (30 mg/日) 7 日、PSL 点滴 (10 mg/日) 7 日、PSL 点滴 (5 mg/日) 6 日で PSL 使用中止。

2004 年 9 月；左眼矯正視力 1.0 網膜浮腫は消失した (図 2)。

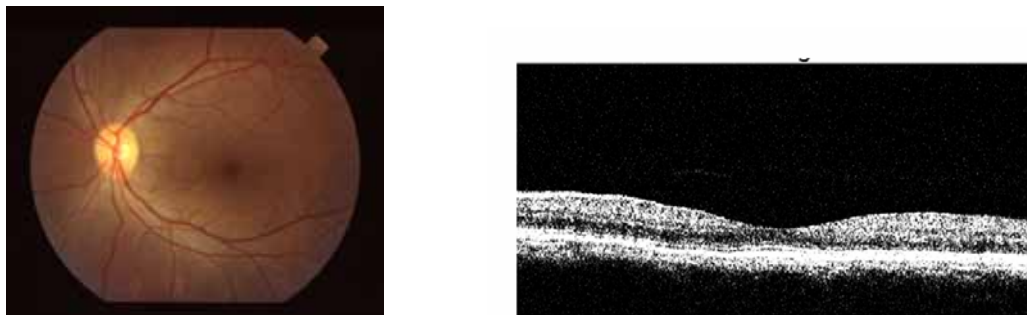


図 2

左図：左眼眼底写真。黄斑部に網膜浮腫 (漿液性網膜剥離) は認めなかった。

右図：左眼光干渉断層計。黄斑部中心窩下に網膜下液を認めなかった。

7 - 1 . 引用文献・参考資料

- 1) Chiou GCY (Ed) : Ophthalmic toxicology, 2nd Edition. Taylor & Francis, Philadelphia, 1999.
- 2) 湯沢美都子, 竹田宗泰 : 実践 眼底疾患 - どのように診断・治療したらいいのか .
メディカル葵出版, 東京, 1998.
- 3) Kawano T, Shigehira M, Uto H, Nakama T, Kato J, Hayashi K, Maruyama T, Kuribayashi T, Chuman T, Futami T, Tsubouchi H : Retinal complications during interferon therapy for chronic hepatitis C. *Am J Gastroenterol* 91 : 309-313, 1996.
- 4) Ogata H, Suzuki H, Shimizu K, Ishikawa H, Izumi N, Kurosaki M : Pegylated interferon-associated retinopathy in chronic hepatitis C patients. *Jpn J Ophthalmol* 50 : 293-295, 2006.
- 5) Noureddin BN, Seoud M, Bashshur Z, Salem Z, Shamseddin A, Khalil A : Ocular toxicity in low-dose tamoxifen : a prospective study. *Eye* 13 : 729-733, 1999.
- 6) Arcieri ES, Santana A, Rocha FN, Guapo GL, Costa VP : Blood-aqueous barrier changes after the use of prostaglandin analogues in patients with pseudophakia and aphakia : a 6-month randomized trial. *Arch Ophthalmol* 123 : 186-192, 2005.
- 7) Miyake K, Ota I, Ibaraki N, Akura J, Ichihashi S, Shibuya Y, Maekubo K, Miyake S : Enhanced disruption of the blood-aqueous barrier and the incidence of angiographic cystoid macular edema by topical timolol and its preservative in early postoperative pseudophakia. *Arch Ophthalmol* 119 : 387-394, 2001.
- 8) Wakakura M, Song E, Ishikawa S : Corticosteroid-induced central serous chorioretinopathy. *Jpn J Ophthalmol* 41 : 180-185, 1997.

2) 「視路障害」

2 - 2 . 副作用の概要

(1) 自覚症状

見えにくい、見えない、見ようとしている場所が見えない、雲がかかって見える、霧の中で見ているようだ、色が鮮明でないなど。

(2) 他覚所見

視力低下、視野障害（中心暗点、盲斑中心暗点、時に水平半盲）、色覚異常（色覚異常は視力が温存されている時期より発症することもある）、中心フリッカー値の低下（鋭敏）、コントラスト感度の低下。

(3) 検査所見

検眼鏡的に乳頭発赤、腫脹。原因薬物によっては球後視神経症のかたちをとり乳頭は正常にみえることもある。いずれも萎縮期に入ると乳頭は蒼白となる。対光反射が減弱することが多い。頭部 MRI、CT 検査では異常が検出できないことが多い。

(4) 病理組織所見

薬物により異なるが、脱髄、神経節細胞の消失、最終的に視神経がびまん性萎縮に陥る。エタンブトール視神経症では視神経・視交叉視神経の他、網膜のアマクリン細胞、双極細胞への影響も考えられている。

(5) 発症機序

詳細な発症メカニズムはほとんどの薬物で不明である。視神経の脱髄、変性、網膜神経節細胞の萎縮、消失が一般的であるが、血管炎、血管周囲炎による二次的なもの、頭蓋内圧亢進によるくも膜視神経圧迫も一因との報告をみる。

エタンブトールは視神経内でミエリン蛋白質のリン酸化阻害作用を有することが悪化要因となる。さらに代謝障害、栄養障害、腎機能障害、糖尿病、貧血、アルコール中毒、高齢なども悪化要因となる。一方、エタン

ブトールに対してキレート作用を持つ亜鉛が欠乏することが一つの要因とする説があり、低亜鉛血漿（0.7mg/L 以下）も危険因子として挙げられている。動物実験では亜鉛分布の希薄な視交叉部に異常が起こりやすいことが指摘されている。

（ 6 ） 医薬品ごとの特徴

ある種の抗癌剤、抗菌薬、また抗不整脈薬であるアミオダロンなどは、エタンブトールのように用量依存的に副作用が生じると考えられている。ただし、アミオダロン関連視力障害の病型は、虚血性視神経症に類似したもの、脳圧亢進症に匹敵するものなど種々のものが報告されていて、その発症機序は不明で、単一ではない可能性も指摘されている。また、メタノール中毒のように少量でも不可逆性の視神経症を生じるものもある。

（ 7 ） 副作用発現頻度

報告によりまちまちであるもののエタンブトールでは 1～3% に起こるとされている。抗菌薬、抗癌剤などによる視神経への副作用は単発、数例の症例報告をみるが発現頻度は明らかではない。

3 - 2 . 副作用判別基準

（ 1 ） 概念

被疑薬投与後、通常数日から数か月を経て視力、視野障害を生ずる。網膜神経節細胞からその軸索突起である視神経のどこかに、薬物性の障害が惹起された場合をいう。外側膝状体より中枢側に病変が生ずる場合もまれにあるが、ここでは取り上げない。

（ 2 ） 主要所見

- 1) 自覚症状 視覚障害を意味する種々の自覚症状がありうる。視力、視野異常の自覚の他、霧視、色覚変化、暗いなどで気づくこともある。両眼性が原則だが、左右差がある場合や、発症初期に片眼性のこともある。

- 2) 対光反射の減弱は種々の程度みられるが、視神経炎や虚血性視神経症ほど明確でない例も少なくない。相対的瞳孔求心性障害 (RAPD) は両眼性でも多くの例に検出されるが、左右差がほとんどない場合は検出しにくいことがある。
- 3) 矯正視力の低下、視野異常 (種々の形があるが、中心暗点、傍中心暗点、盲斑中心暗点の形をとる場合が多い) はほぼ必発である。
- 4) 視神経乳頭は正常か腫脹している。後期には萎縮する。進行につれて神経線維層欠損も種々の程度みられる。

(3) 副所見

中心フリッカー値の低下、色覚検査における異常、コントラスト感度低下など、視機能異常が併発している。視覚誘発電位の振幅低下もしくは消失もみられる。

4 - 2 . 判別が必要な疾患と判別方法

(1) 既存疾患

種々の原因による弱視、視神経低形成、異形成など先天異常、開放隅角緑内障などによる視力低下、視野異常は除外すべきである。これらは、必ずしも自覚していない場合があり、判別が難しいことがある。さらに難しいのは、こうした既存疾患があったうえに薬物副作用が重複した場合である。したがって、リスクのある薬物投与前には眼科的視機能評価をしておくことが望ましい。

(2) 特発性視神経炎

特発性視神経炎は、成人人口十万人に対し年間 1、2 例の発生をみる。他疾患で薬物投与中に偶発的に発症することはありうる。一般に 20 ~ 50 歳代の女性にやや多い。多くは片眼性に比較的急激な視力低下が生じるが、詳細な検索では約 60% は他眼にも何らかの視機能異常が証明される。典型例では発症前後に球後痛や眼球運動痛をみる。頭部 MRI で視神経の高信号や脱髄プラークがみられるときは本症の可能性が高くなる。しかし、典型例は別にして、リスクのある薬物が投与されている場合は、薬物性の可能

性を常に考慮すべきである。

(3) 虚血性視神経症

特発性視神経炎とともに二大視神経疾患であり、やはり 60 代以上の高齢者に多いこともあって何らかの薬物投与が行われている例に偶発的に発症することはありうる。動脈炎（側頭動脈炎）性と非動脈炎性に分けられるが、後者が圧倒的に多い。乳頭腫脹（しばしば蒼白腫脹）がみられる前部虚血性視神経症と、みられない後部虚血性視神経症とがある。急激な視力低下または視野欠損で始まる。前部型では水平、特に下半盲を呈することが多い。非動脈炎性では通常、高血圧、動脈硬化、糖尿病、心疾患など循環障害の危険因子を有するが、夜間低血圧や睡眠時無呼吸をリスクに挙げる研究もある。若年者に生ずる場合は、小乳頭など局所因子の存在も重要視される。薬物性との判別は容易でなく、本症の典型例は別にして、リスクのある薬物（参考 1 参照）が投与されている場合は、薬物性の可能性を常に考慮すべきである。

(4) レーベル遺伝性視神経症

10～40 代の男性に発症しやすい遺伝性視神経症で、比較的急激な視力低下が両眼ほぼ同時に、時に片眼から生じ、時をおいて両眼性になる。発症様式や初期には眼底所見が比較的正常なこと、対光反射が比較的保たれることなど、薬物性と類似した臨床所見があるが、ミトコンドリア DNA の特異的な点変異を確認すれば判別は容易である。

(5) その他の視神経症など

視神経障害や視神経乳頭に腫脹所見を呈するあらゆる疾患が判別対象になる。特に、薬物投与の対象となっている原疾患の合併症としての視神経症は時に鑑別が困難である。例えば、自己免疫的機序が想定される全身性エリテマトーデス（SLE）に伴う視神経症や自己免疫性視神経症、結核、腎症、悪性腫瘍、悪性リンパ腫などに伴う視神経、視路の合併症には注意すべきであろう。この中には、新生物随伴症候群（paraneoplastic syndrome）も含まれる。

5 - 2 . 治療方法

薬物性視神経症は多い合併症ではないが、一度起こすと、回復せず、しかも両眼性の重篤な視力低下を来す。エタンプトールによる視神経症も回復傾向があるといわれているが、予後不良のものも決して少なくはない。

以下の事項に細心の注意を払い、早期発見に努め、早期中止を行うことが最も望ましい。

(1) 視神経症を起こしうる薬物を理解しておくこと

(2) 投与量の配慮

エタンプトール中毒性視神経症の発症は1日における体重あたりの投与量に依存し、総投与量や投与日数とは相関せず、25 mg/kg/日以下では発症は少なく、15 mg/kg/日以下で発症は比較的まれと報告されている¹¹⁾。このため、用量への留意が必要である。

(3) 投与前の眼科的診察

視力、視野、視神経疾患（緑内障を含む）などの既往の有無などを精査しておく。

(4) 早期発見

亜急性ないし慢性の視力低下が初期症状の典型である。両眼性に発症するが、必ずしも同時発症とは限らない。他に、視野の狭窄や色覚異常のこともある。早期発見には次のことが大切である。

患者教育

投与前に初期の自覚症状について患者に十分に説明して、理解してもらう。かすんで見える（霧視）、注視しているものが見づらい、黒ずんで見える、色調が変わって見えるなどの初期のわずかな変化を見逃さず、早期発見に努める。毎朝、片眼ずつ隠して新聞を見てもらうなどもひとつの方法である。

投与後の頻回の経過観察

視力、視野、色覚、眼底検査などを定期的に行う。

(5) 早期中止

中毒性視神経症が疑われたら、躊躇せずに直ちに投与中止に踏み切る。

(6) ビタミン薬の投与

ビタミン B₁₂ 薬やビタミン B 複合薬 (B₁、 B₂、 B₆、 B₁₂) を投与する (承認適応外)。

(7) 副腎皮質ステロイド薬の効果は期待できない。

過去の報告では、効果はあっても一時的ないし軽微で、無効例も多い。むしろ、結核などの感染症が背景にある場合は悪化を招くので推奨されない。

6 - 2 . 典型的症例概要

【症例 1】 20 歳代、男性 (体重 65 kg)

(主 訴): 両眼視力低下

(現病歴):

2005 年 5 月 20 日頃から、咳が続き、軽快しないため、6 月 13 日近医を受診した。胸部レントゲン検査による肺結核の疑いにて当病院内科へ紹介された。肺結核の確定診断のもとエタンブトール (EB) (750 mg/日 = 11.5 mg/kg/日)、イソニアジド (INH) (300 mg/日)、リファンピシン (REF) (450 mg/日) の内服加療を 6 月 20 日から開始した。投与前の眼科的診察では、両眼とも矯正視力 1.0 で、眼底も含め特記すべき異常は認められなかった。9 月 26 日朝 (投与 3 ヶ月後) 視力低下を自覚し、同日眼科再診となった。

(眼科再診時所見 (2005 年 9 月 26 日)):

矯正視力 : 右 (0.5)、左 (0.6)

眼底 : 両眼視神経乳頭は正常

視野 : 両眼中心暗点

同日より EB を中止し、ビタミン薬の投与を開始した (承認適応外)。

ビタミン B₁₂ 薬 1,500 μg/日

ビタミン B 複合薬 3 錠/日 (チアミン塩化物塩酸塩 75mg/日、ピリドキシン

塩酸塩 75mg/日、シアノコバラミン 750 μg/日)

(2006年3月6日：中止5ヶ月後)：

矯正視力：右(0.8)、左(0.9)

(2006年5月10日：中止7ヶ月後)：

矯正視力：右(1.0)、左(1.0)

両眼とも視力はエタンブトール投与前まで改善し、中心暗点も消失した。

【症例2】60歳代、女性 (体重 44 kg)

(主 訴)：両眼視力低下

(現病歴)：

1999年1月15日からの感冒様症状のため、近医を受診した。胸部レントゲン検査にて肺結核の疑いにより総合病院内科へ紹介された。非定型抗酸菌症の診断のもとエタンブトール(EB)(750 mg/日 = 17 mg/kg/日)、イソニアジド(INH)(300 mg/日)、リファンピシン(REF)(450 mg/日)の内服加療を始めた。4月28日(投与2ヶ月後)より視力低下が出現し、5月5日よりEBを中止、5月7日よりINHを中止した。5月7日同病院眼科受診、矯正視力右(0.1)、左(0.15)であった。ベタメタゾン8 mg(承認適応外)を投与されるも改善せず当科受診となった。

(既往歴)：糖尿病なし

(初診時(1999年5月12日：中止1週間後)眼科所見)：

矯正視力：右(0.08)、左(0.08)

眼底：両眼視神経乳頭は正常

視野：両眼中心暗点(図3)

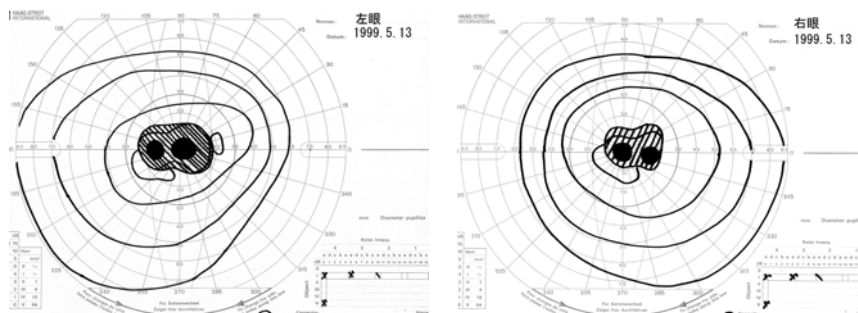


図3

同日よりビタミン薬（承認適応外）、亜鉛製剤であるポラプレジンク（承認適応外）の投与を開始した。

ビタミン B₁₂ 薬 1,500 μg/日

ビタミン B 複合薬 3錠/日（チアミン塩化物塩酸塩 75mg/日、ピリドキシン塩酸塩 75mg/日、シアノコバラミン 750 μg/日）

ポラプレジンク 150 mg/日

（1999年10月6日：中止5ヶ月後）：

矯正視力：右（0.1）、左（0.1）

（2006年3月29日：中止7年後）：

矯正視力：右（0.1）、左（0.1）

視神経乳頭は耳側蒼白（図4）で、視力、視野ともに横ばいである。

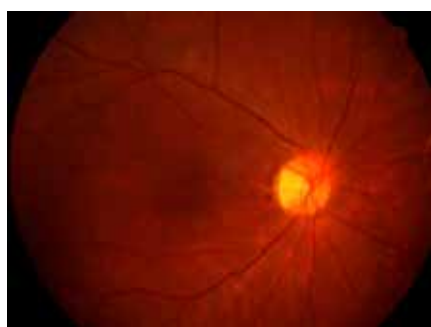

図4

【コメント】

両症例ともエタンブトールによる中毒性視神経症である。一般に、投与開始直後には視神経症は起こらず、早いものでも2ヶ月前後から発症してくる。発症は3年後まで広い範囲で起こりうる。投与中止後も数ヶ月間は進行し、中止後数ヶ月から半年で回復傾向が出現してくる。しかし、中止後1年以降の回復は難しいといわれている¹²⁾。なお、イソニアジドも視神経症を生じる可能性があるが原因はビタミン B₆ 欠乏によると考えられており、ビタミン B₆ は必ず併用すべきである。

エタンブトールによる中毒性視神経症は通常は可逆的で、回復する場合が多いといわれているが、予後不良のものも決して少なくない⁶⁾。症例 1

は回復例であるが、症例 2 は非回復例である。投与中止が遅れた場合、視力 0.1 以下のものは予後不良である。また、腎機能低下、糖尿病、貧血、高齢者、低体重者（40 kg 以下）は視神経症が発症しやすい。エタンブトールは視神経炎、糖尿病、アルコール中毒の患者、乳幼児は原則禁忌である。

7 - 2 . 引用文献・参考資料

- 1) Schmidt IG, Schmidt LH : Studies of the neurotoxicity of ethambutol and its racemate for the rhesus monkey. J Neuropathol Exp Neurol 25 : 40-67, 1966.
- 2) Lessell S : Histopathology of experimental ethambutol intoxication. Invest Ophthalmol Vis Sci 15 : 765-769, 1976.
- 3) Chiou GCY (Ed) : Ophthalmic toxicology, 2nd edition. Taylor & Francis, Philadelphia, 1999.
- 4) Hayreh SS : Amiodarone, erectile dysfunction drugs, and non-arteritic ischemic optic neuropathy. J Neuro-ophthalmol 26 : 154-155, 2006.
- 5) Saijo T, Hayashi K, Yamada H, Wakakura M : Linezolid-induced optic neuropathy Am J Ophthalmol 139 : 1114-1116, 2005.
- 6) Melamud A, Kosmorsky GS, Lee MS : Ocular ethambutol toxicity. Mayo Clin Proc 78 : 1409-1411, 2003.
- 7) Kiyosawa M, Ishikawa S : A case of isoniazid induced optic neuropathy. Neuro-ophthalmology 2 : 67-70, 1981.
- 8) 石川 均 : 栄養欠乏性・中毒性視神経症 . 眼科プラクティス 5 : 193-195, 2005.
- 9) 若倉雅登 : 中毒と視神経乳頭所見 . あたらしい眼科 23 : 577-580, 2006.
- 10) 向野和雄、市辺義章 : 眼の薬物中毒の診断 . 眼科 47 : 125-139, 2005.
- 11) 竹下佳利, 井上美奈香 : エタンブトール投与量と視神経症の発症率 . 臨眼 57 : 687-690, 2003.
- 12) 加島陽二 : 視覚障害 : 皮膚粘膜眼症候群, 視力障害, 視神経炎, 中毒性視神経症, ステロイド緑内障 . 成人病と生活習慣病 36 : 1448-1452, 2006.

参考1 薬事法第77条の4の2に基づく副作用報告件数（医薬品別）

注意事項

- 1) 薬事法第77条の4の2の規定に基づき報告があったもののうち、報告の多い推定原因医薬品（原則として上位10位）を列記したもの。
注）「件数」とは、報告された副作用の延べ数を集計したもの。例えば、1症例で肝障害及び肺障害が報告された場合には、肝障害1件・肺障害1件として集計。また、複数の報告があった場合などでは、重複してカウントしている場合があることから、件数がそのまま症例数にあたらぬことに留意。
- 2) 薬事法に基づく副作用報告は、医薬品の副作用によるものと疑われる症例を報告するものであるが、医薬品との因果関係が認められないものや情報不足等により評価できないものも幅広く報告されている。
- 3) 報告件数の順位については、各医薬品の販売量が異なること、また使用法、使用頻度、併用医薬品、原疾患、合併症等が症例により異なるため、単純に比較できないことに留意すること。
- 4) 副作用名は、用語の統一のため、ICH 国際医薬用語集日本語版 (MedDRA/J) ver. 10.0 に記載されている用語（Preferred Term：基本語）で表示している。

年度	副作用名	医薬品名	件数
平成18年度	網膜出血	ベルテポルフィン	3
		ペグインターフェロン アルファ - 2b	2
		ワルファリンカリウム	4
		ペグインターフェロン アルファ - 2a	4
		ゲムツズマブオゾガマイシン	3
		硫酸クロピドグレル	2
		その他	7
		合計	57
	網膜症	ペグインターフェロン アルファ - 2b	2
		パクリタキセル	1
		合計	3
	網膜色素上皮症	プレドニゾン	1
		合計	1
	網膜血管障害	コハク酸メチルプレドニゾンナトリウム	1
		合計	1
	網膜梗塞	コハク酸プレドニゾンナトリウム	1
		合計	1
	網膜静脈閉塞	ペグインターフェロン アルファ - 2b	7
		塩酸ラロキシフェン	4
		酢酸リュープロレリン	1

	インターフェロン アルファ	1
	テガフル・ギメラシル・オテラシルカリウム	1
	ドセタキセル水和物	1
	プレドニゾン	1
	ペグインターフェロン アルファ - 2a	1
	アトルバスタチンカルシウム	1
	ベルテポルフィン	1
	リン酸オセルタミビル	1
	塩酸ベニジピン	1
	アルプロスタジル	1
	合 計	22
網膜動脈閉塞	塩酸バルデナフィル水和物	1
	ヒトインスリン	1
	ペグインターフェロン アルファ - 2b	1
	合 計	3
視覚障害	メシル酸イマチニブ	3
	ロサルタンカリウム・ヒドロクロロチアジド	2
	シクロスポリン	2
	その他	8
	合 計	15
視神経症	リファンピシン	3
	塩酸エタンブロール	2
	リネゾリド	2
	その他	4
	合 計	11
視野欠損	エンテカビル水和物	4
	その他	5
	合 計	9
視力低下	ベルテポルフィン	36
	塩酸エタンブロール	5
	経腸成分栄養剤	2
	ヒアルロン酸ナトリウム・コンドロイチン硫酸ナトリウム	2
	その他	20
	合 計	65

平成19年度	網膜出血	ベルテポルフィン	14
		硫酸クロピドグレル	7
		リバビリン	4
		ペグインターフェロン アルファ - 2a	2
		ペグインターフェロン アルファ - 2b	2
		その他	15
		合計	44
	網膜症	ペグインターフェロン アルファ - 2b	7
		インターフェロンベータ - 1b	2
		その他	5
	合計	14	
	網膜色素上皮症	ベルテポルフィン	1
		合計	1
	網膜血管障害	ベルテポルフィン	1
		合計	1
	網膜静脈閉塞	ペグインターフェロン アルファ - 2b	3
		インターフェロン アルファ - 2b	2
		その他	5
		合計	10
	網膜動脈閉塞	ベバシズマブ	2
ロサルタンカリウム・ヒドロクロロチアジド		1	
トリクロルメチアジド		1	
トリアムシノロンアセトニド		1	
リン酸デキサメタゾンナトリウム		1	
合計		6	
視覚障害	塩酸セルトラリン	2	
	塩酸エタンプトール	2	
	リン酸オセルタミビル	2	
	その他	9	
	合計	15	
視神経症	塩酸エタンプトール	4	
	塩酸アミオダロン	2	
	エタネルセプト	2	
	その他	3	
	合計	11	

視野欠損	塩酸マプロチリン	1
	インドシアニングリーン	1
	ガチフロキサシン水和物	1
	クエン酸シルденаフィル	1
	コハク酸スマトリプタン	1
	シスプラチン	1
	セレコキシブ	1
	ラタノプロスト	1
	リファンピシン	1
	塩酸エタンプトール	1
	塩酸バラシクロビル	1
	合計	11
	視力低下	ベルテポルフィン
塩酸エタンプトール		3
塩酸バラシクロビル		2
インターフェロン ベータ - 1a		2
ボルテゾミブ		2
アリピプラゾール		2
その他		17
合計		35

医薬品の販売名、添付文書の内容等を知りたい時は、独立行政法人医薬品医療機器総合機構の医薬品医療機器情報提供ホームページの、「添付文書情報」から検索することができます。
(<http://www.info.pmda.go.jp/>)

また、薬の副作用により被害を受けた方への救済制度については、独立行政法人医薬品医療機器総合機構のホームページの「健康被害救済制度」に掲載されています。
(<http://www.pmda.go.jp/index.html>)

参考2 ICH 国際医薬用語集日本語版 (MedDRA/J) ver.11.1 における主な関連用語一覧

日米 EU 医薬品規制調和国際会議 (ICH) において検討され、取りまとめられた「ICH 国際医薬用語集 (MedDRA)」は、医薬品規制等に使用される医学用語 (副作用、効能・使用目的、医学的状态等) についての標準化を図ることを目的としたものであり、平成 16 年 3 月 25 日付薬食安発第 0325001 号・薬食審査発第 0325032 号厚生労働省医薬食品局安全対策課長・審査管理課長通知「ICH 国際医薬用語集日本語版 (MedDRA/J)」の使用について」により、薬事法に基づく副作用等報告において、その使用を推奨しているところである。

網膜障害に関連する用語はかなり多く、下記に「網膜」という表現を持つ PT (基本語) のみを示す。

また、MedDRA でコーディングされたデータを検索するために開発された MedDRA 標準検索式 (SMQ) には、「網膜障害 (SMQ)」があり、これを利用すれば、MedDRA でコーディングされたデータから包括的な症例検索が実施することができる。

名称	英語名
PT: 基本語 (Preferred Term)	
ウイルス性網膜炎	Retinitis viral
エイズ網膜症	AIDS retinopathy
カンジダ性網膜炎	Candida retinitis
サイトメガロウイルス性脈絡網膜炎	Cytomegalovirus chorioretinitis
ヒストプラズマ性網膜炎	Retinitis histoplasma
遺伝性網膜ジストロフィー	Hereditary retinal dystrophy
壊死性ヘルペス性網膜症	Necrotising herpetic retinopathy
壊死性網膜炎	Necrotising retinitis
鎌状赤血球網膜症	Retinopathy sickle cell
眼球外網膜芽細胞腫	Extraocular retinoblastoma
眼球内網膜芽細胞腫	Intraocular retinoblastoma
後天性色素性網膜症	Acquired pigmented retinopathy
高血圧性網膜症	Retinopathy hypertensive
腫瘍随伴性網膜症	Paraneoplastic retinopathy
出血性網膜症	Retinopathy haemorrhagic
色素性網膜炎	Retinitis pigmentosa
真菌性網膜炎	Fungal retinitis
人工網膜植込み	Retinal implant
静脈うっ滞網膜症	Venous stasis retinopathy
先天性脈絡網膜変性	Chorioretinal degeneration congenital
先天性網膜異常	Retinal anomaly congenital

先天性網膜症	Retinopathy congenital
先天性網膜分離症	Retinoschisis congenital
増殖性網膜症	Retinopathy proliferative
糖尿病性網膜症	Diabetic retinopathy
糖尿病性網膜浮腫	Diabetic retinal oedema
動脈硬化性網膜症	Arteriosclerotic retinopathy
日光網膜症	Retinopathy solar
粘度亢進網膜症	Retinopathy hyperviscosity
白血病性網膜症	Leukaemic retinopathy
片側性網膜芽細胞腫	Retinoblastoma unilateral
放射線網膜症	Radiation retinopathy
未熟児網膜症	Retinopathy of prematurity
脈絡網膜炎	Chorioretinitis
脈絡網膜障害	Chorioretinal disorder
脈絡網膜瘢痕	Chorioretinal scar
網膜ジストロフィー	Retinal dystrophy
網膜の悪性新生物	Malignant neoplasm of retina
網膜の良性新生物	Benign neoplasm of retina
網膜メラノーマ	Retinal melanoma
網膜レーザー凝固	Retinal laser coagulation
網膜移植	Retinal transplant
網膜炎	Retinitis
網膜下線維症	Subretinal fibrosis
網膜芽腫	Retinoblastoma
網膜機能検査異常	Retinal function test abnormal
網膜機能検査正常	Retinal function test normal
網膜虚血	Retinal ischaemia
網膜欠損	Retinal coloboma
網膜血管炎	Retinal vasculitis
網膜血管血栓症	Retinal vascular thrombosis
網膜血管腫	Haemangioma of retina
網膜血管障害	Retinal vascular disorder
網膜血管新生	Retinal neovascularisation
網膜血管造影	Angiogram retina
網膜血管造影異常	Angiogram retina abnormal
網膜血管造影正常	Angiogram retina normal
網膜血管閉塞	Retinal vascular occlusion

網膜血管瘤	Retinal aneurysm
網膜梗塞	Retinal infarction
網膜脂血症	Lipaemia retinalis
網膜手術	Retinal operation
網膜腫瘍摘除	Retinal tumour excision
網膜出血	Retinal haemorrhage
網膜症	Retinopathy
網膜障害	Retinal disorder
網膜色素細胞腫	Retinal melanocytoma
網膜色素上皮症	Retinal pigment epitheliopathy
網膜色素上皮剝離	Detachment of retinal pigment epithelium
網膜色素上皮裂孔	Retinal pigment epithelial tear
網膜色素脫失	Retinal depigmentation
網膜色素沈着	Retinal pigmentation
網膜新生物	Retinal neoplasm
網膜図	Retinogram
網膜図異常	Retinogram abnormal
網膜図正常	Retinogram normal
網膜性片頭痛	Retinal migraine
網膜生検	Biopsy retina
網膜生検異常	Biopsy retina abnormal
網膜生検正常	Biopsy retina normal
網膜静脈血栓症	Retinal vein thrombosis
網膜静脈閉塞	Retinal vein occlusion
網膜蒼白	Retinal pallor
網膜損傷	Retinal injury
網膜沈着物	Retinal deposits
網膜動静脈奇形	Retinal arteriovenous malformation
網膜動脈狭窄	Retinal artery stenosis
網膜動脈血栓症	Retinal artery thrombosis
網膜動脈塞栓症	Retinal artery embolism
網膜動脈閉塞	Retinal artery occlusion
網膜動脈攣縮	Retinal artery spasm
網膜毒性	Retinal toxicity
網膜嚢胞	Retinal cyst
網膜嚢胞切除	Retinal cyst excision
網膜剝離	Retinal detachment

網膜浮腫	Retinal oedema
網膜復位	Retinopexy
網膜分離症	Retinoschisis
網膜变性	Retinal degeneration
網膜末梢血管拡張	Retinal telangiectasia
網膜裂孔	Retinal tear
網膜滲出斑	Retinal infiltrates
網膜滲出物	Retinal exudates
網膜瘢痕	Retinal scar
兩側性網膜芽細胞腫	Retinoblastoma bilateral
滲出性網膜症	Exudative retinopathy